



**UJI TOKSISITAS AKUT MONOCROTOPHOS  
DOSIS BERTINGKAT PER ORAL  
DILIHAT DARI GAMBARAN HISTOPATOLOGIS  
GINJAL MENCIT *BALB/C***

*ACUTE TOXICITY TEST OF ORAL ADMINISTRATION  
GRADED MONOCROTOPHOS AS MEASURED BY HISTOPATOLOGIC  
APPEARANCE OF BALB/C MICE KIDNEY*

**ARTIKEL  
KARYA TULIS ILMIAH**

**Disusun untuk memenuhi sebagian persyaratan  
guna mencapai derajat sarjana strata-1 kedokteran umum**

**HAERIAH SABARUDDIN  
G2A 006 075**

**PROGRAM PENDIDIKAN SARJANA KEDOKTERAN  
FAKULTAS KEDOKTERAN  
UNIVERSITAS DIPONEGORO  
TAHUN 2010**

**ACUTE TOXICITY TEST OF ORAL ADMINISTRATION  
GRADED MONOCROTOPHOS AS MEASURED BY HISTOPATOLOGIC  
APPEARANCE OF BALB/C MICE KIDNEY**

Haeriah Sabaruddin<sup>1</sup>, Santoso<sup>2</sup>

**ABSTRACT**

**Background:** Monocrotophos is one of the kind of pesticide in organophosphate group. However, nowadays it is also commonly used in the cases of suicide attempt. Monocrotophos inhibits the activity of asetilcholinesterase on nerve and pseudocholinesterase on plasm. Intoxication cases monocrotophos primary excretion is from kidney. Intoxication sign and symptoms include nausea, vomiting, abdominal cramps, sweating, diarrhea, excessive salivation, blurring of vision, breathing difficulty, hypertension, disturbance of equilibrium of liquid and electrolyte, hiperkalemia, nephritic syndrome.

**Objective:** Observe the effect of per oral gradual dose monocrotophose to the histopatologic image of Balb/c mice kidney.

**Method:** Experimental study with post test only control group design. Sample are 20 female Balb/c mice with age of 8-10 months and weight about 20-25 gram that divided into four groups, K group don't receive any monocrotophos and act as the control group; P1 group is given 0,1 x 15 mg/kg BB monocrotophos; P2 Group is given 15 mg/kg BB monocrotophos; P3 group is given 10 x 15 mg/kg BB monocrotophos. After that the kidney was taken and made into slides with HE stain, then the image of proximal tubule of the kidney was examined with microscope

**Result:** Mean level of proximal tubule mice *Balb/c* kidney damage at group K:0,81; P1:3,36; P2:7,09; P3:12,64, there was a significant difference in total proximal tubule damage between K-P1( $p=0.008$ ), K-P2( $p=0.009$ ), K-P3( $p=0.009$ ), P1-P2( $p=0.008$ ), P1-P3( $p=0.009$ ), P2-P3( $p=0.009$ ).

**Conclusion:** There is a significant difference in proximal tubule histopatologic image of Balb/c mice kidney between the group that is given the gradual dose monocrotophos with the control group, and also there is a significant difference between each group.

**Keywords:** monocrotophose, histopatologic image of kidney

<sup>1</sup>Medical Faculty Student of Diponegoro University Semarang

<sup>2</sup>Medical Faculty Forensic Departement Lecturer staff of Diponegoro University Semarang

# UJI TOKSISITAS AKUT MONOCROTOPHOS DOSIS BERTINGKAT PER ORAL DILIHAT DARI GAMBARAN HISTOPATOLOGIS GINJAL MENCIT *BALB/C*

Haeriah Sabaruddin<sup>1</sup>, Santoso<sup>2</sup>

## ABSTRAK

**Latar Belakang:** Monocrotophos merupakan salah satu pestisida golongan organophosphat yang sering digunakan dan cukup efektif untuk membasmi serangga. Namun penggunaan monocrotophos sering pula disalah gunakan dalam kasus percobaan bunuh diri. Monocrotophos menghambat kerja asetilkolinesterase di saraf dan pseudokolinesterase (beta esterase) di plasma. Pada kasus intoksikasi monocrotophos ekskresi utamanya adalah melalui organ ginjal. Gejala dan tanda yang biasa muncul diantaranya mual, muntah, kram pada perut, keringat berlebihan, diare, hipersalivasi, pandangan kabur, susah bernafas, hipertensi, gangguan keseimbangan cairan dan elektrolit, hiperkalemia, sindroma nefrotik.

**Tujuan:** Mengetahui pengaruh pemberian monocrotophos dosis bertingkat per oral terhadap gambaran histopatologis ginjal mencit *Balb/c*

**Metode:** Penelitian eksperimental dengan rancangan *the post test only group design*. Sampel 20 ekor mencit *Balb/c* betina usia 8-10 bulan dengan berat badan 20-25 gram dibagi dalam 4 kelompok, K: tidak diberi perlakuan dan berlaku sebagai kontrol; kelompok P1: diberi monocrotophos 0,1 x 15 mg/kg BB; kelompok P2: diberi monocrotophos 15 mg/kg BB; kelompok P3: diberi monocrotophos 10 x 15 mg/kg BB. Kemudian dilakukan pengambilan organ ginjal dan pemrosesan jaringan, kemudian diperiksa gambaran tubulus proksimalnya dengan mikroskop.

**Hasil:** Rerata tingkat kerusakan tubulus ginjal mencit *Balb/c* adalah K:0,81; P1:3,36; P2:7,09; P3:12,64, dan terdapat perbedaan yang bermakna ( $P < 0,05$ ) yaitu antara kerusakan tubulus proksimal ginjal mencit *Balb/c* kelompok K-P1 ( $P=0,008$ ), K-P2 ( $P=0,009$ ), K-P3 ( $P=0,009$ ), P1-P2 ( $P=0,008$ ), P1-P3 ( $P=0,009$ ), P2-P3 ( $P=0,009$ ).

**Kesimpulan:** Terdapat perbedaan bermakna pada gambaran histopatologis tubulus proksimal ginjal mencit *Balb/c* antara kelompok yang diberikan monocrotophos dosis bertingkat dengan kelompok kontrol, serta terdapat perbedaan yang bermakna antar kelompok perlakuan.

**Kata Kunci:** monocrotophos, gambaran histopatologis ginjal.

<sup>1</sup> Mahasiswa Fakultas Kedokteran Universitas Diponegoro

<sup>2</sup> Staff pengajar Bagian Forensik Fakultas Kedokteran Universitas Diponegoro

## PENDAHULUAN

Pestisida adalah bahan kimia untuk membunuh hama (insekta, jamur dan gulma), yang dikelompokkan menjadi: insektisida (pembunuh insekta), fungisida (pembunuh jamur), dan herbisida (Pembunuh tanaman pengganggu). Pestisida telah secara luas digunakan untuk tujuan memberantas hama dan penyakit tanaman dalam bidang pertanian<sup>1</sup>. Menurut EPA (*Environmental Protection Agency*) di Amerika, pestisida didefinisikan sebagai suatu bahan atau campuran bahan untuk mencegah, membasmi, menolak atau mengurangi hama.<sup>2</sup> Berdasarkan data dari Departemen Kesehatan Republik Indonesia, pestisida yang paling banyak digunakan pada bidang pertanian yaitu insektisida (55,42%), herbisida (12,25%), fungisida (12,05%) dan rodentisida (2,81%).<sup>2</sup>

Walaupun dalam jumlah dan ukuran kecil tetapi pestisida jelas menimbulkan keracunan pada manusia.<sup>3</sup> Keracunan pestisida terjadi di banyak negara seperti di Turki, Pakistan Barat, Iraq dan Guatemala.<sup>4</sup> Keracunan makanan yang terkontaminasi pestisida parathion seperti tepung dan gula ditemukan di berbagai negara<sup>4</sup>. Di negara lain seperti Afrika Selatan pernah dilaporkan 10 000 orang meninggal dunia akibat keracunan kronis organophosphat tahun 1959.

Di Amerika Selatan ribuan orang mengalami kelumpuhan pada tahun 1978, dan berdasarkan data WHO, di dunia terdapat 300 000 000 kasus intoksikasi akut dan serius akibat pestisida dengan tercatat kurang lebih 220 000 kematian tiap tahun.

Di Indonesia keracunan pestisida tidak dilaporkan secara teratur. Di Jakarta pernah dilaporkan dari 11 Rumah Sakit dari tahun 1971-1972 tercatat ada 437 penderita keracunan dengan kira-kira kurang dari 6% karena pestisida.<sup>7</sup> Di Yogyakarta pada bulan Juli 1976 sampai bulan Juli 1977 di Rumah Sakit Gajah Mada bagian penyakit dalam

tercatat ada 31 penderita keracunan dengan kira-kira 6% karena pestisida, juga terdapat penelitian jumlah pasien keracunan pestisida rawat inap yang mendapat pertolongan sebanyak 34 orang di Rumah Sakit A Yogyakarta pada periode Januari 2001 sampai dengan Desember 2002.<sup>7,8</sup>

Organophosphat adalah salah satu pestisida, yang sering digunakan dalam bidang pertanian, dewasa ini bermacam-macam jenis pestisida telah diproduksi dengan usaha mengurangi efek samping yang dapat menyebabkan berkurangnya daya toksisitas pada manusia, tapi sangat toksik pada serangga.<sup>1,9</sup>

Monocrotophos merupakan salah satu jenis pestisida golongan organophosphat yang memiliki efek sistemik dan kontak, digunakan untuk membasmi burung dan mamalia. Di Amerika dan negara-negara berkembang lainnya penggunaan pestisida ini telah ditarik dari peredaran karena efeknya yang begitu beracun, tetapi di Indonesia masih sering digunakan.<sup>10,11</sup>

EPA mengklasifikasikan monocrotophos dalam toksik kelas satu yang sangat beracun dan berbahaya, karena zat ini mempengaruhi sistem saraf pusat dengan menghambat enzim asetil kolinesterase, yaitu suatu enzim penting untuk transmisi impuls saraf normal. Gejala awal keracunan dapat terjadi keringat berlebihan, sakit kepala, lemah, pusing, mual, muntah, hipersalivasi, sakit perut, diare, lakrimasi, penglihatan kabur sampai pada depresi pernafasan yang sering menyebabkan korban keracunan dapat meninggal dunia. Selain itu, efek yang ditimbulkan pada susunan saraf pusat dapat menyebabkan agitasi, ataksia, kejang dan koma.<sup>10,11</sup>

Pada korban keracunan monocrotophos ekskresi utama umumnya lewat ginjal sehingga kemungkinan besar menyebabkan perubahan pada ginjal tersebut. Banyak

faktor yang berpengaruh dalam keracunan monocrotophos, diantaranya yaitu toksisitas akut.

Berdasarkan hal-hal tersebut, maka peneliti merasa terdorong untuk meneliti tentang kerusakan pada ginjal akibat intoksikasi pestisida golongan organophosphat (monocrotophos) dengan cara mengamati gambaran histologis tubulus proksimal ginjal. Namun, karena penelitian ini tidak dapat dilakukan pada manusia, maka penulis memilih mencit *Balb/c* sebagai hewan percobaan. Penulis mengamati gambaran histopatologis tubulus proksimal ginjal hewan percobaan dengan cara memberikan monocrotophos dosis bertingkat per oral, yaitu 0,1 kali dosis letal, dosis letal, 10 kali dosis letal, serta mengamati pula gambaran histopatologis tubulus proksimal ginjal hewan percobaan kontrol.

## **METODE PENELITIAN**

Penelitian dilaksanakan di Laboratorium Patologi Anatomi dan Laboratorium Biokimia Fakultas Kedokteran Universitas Diponegoro Semarang. Pengumpulan data dilaksanakan pada bulan Maret-April 2010. Penelitian ini meliputi bidang Forensik, Histologi, Patologi Anatomi, dan Farmakologi.

Rancangan penelitian ini adalah membandingkan hasil observasi pada kelompok eksperimental dan kelompok kontrol. Penelitian ini adalah penelitian eksperimental laboratorik dengan rancangan *post test only group design*. Penelitian ini menggunakan 4 kelompok, yaitu 3 kelompok eksperimental dan 1 kelompok kontrol dengan randomisasi sederhana. Penelitian dilakukan dengan menggunakan binatang percobaan sebagai objek penelitian.

Variabel pada penelitian ini meliputi, variabel bebas: pemberian monocrotophos dosis bertingkat per oral, dan variabel tergantung: gambaran histopatologis tubulus proksimal ginjal mencit *Balb/c*.

Pemberian monocrotophos dilakukan dalam bentuk larutan dengan dosis bertingkat pada mencit yaitu 0,1 x 15 mg/kg BB, 15 mg/kg BB, 10 x 15 mg/kg BB. Dan gambaran histopatologis ginjal yang dimaksudkan adalah mengamati gambaran histopatologis preparat ginjal mencit *Balb/c* yang dipulas dengan *Hematoksin Eosin*, dengan menghitung jumlah kerusakan sel tubulus proksimal tiap 100 sel tubulus, yaitu nekrosis sel tubulus, kehilangan *brush border*, pembentukan endapan, dan dilatasi tubulus.

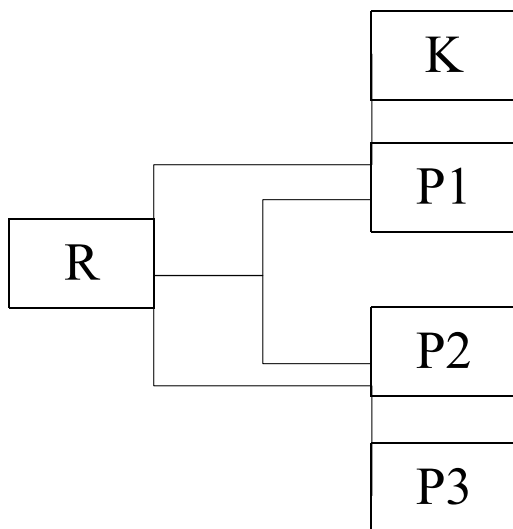
Data yang dikumpulkan dalam penelitian ini berupa data primer hasil perhitungan, yang diperoleh dari ginjal mencit, dimana pengamatan dilakukan dengan melihat gambaran histopatologis yang tampak pada jaringan ginjal, pada tiap-tiap kelompok perlakuan dibandingkan dengan kelompok kontrol, oleh karena itu digunakan hipotesis komparatif dengan skala pengukuran numerik karena variabel yang dicari hubungannya adalah variabel kategorikal dengan variabel numerik.

Populasi penelitian meliputi: mencit *Balb/c* betina, keturunan murni, umur 8-10 minggu, berat badan 20-25 gram, sehat, tidak ada kelainan anatomis, diperoleh dari Laboratorium Biologi Fakultas MIPA Universitas Negeri Semarang. Besar sampel ditentukan berdasarkan kriteria WHO dimana setiap kelompok terdiri atas minimal 5 sampel. Pada penelitian ini jumlah sampel yang digunakan adalah 20 ekor mencit *Balb/c* yang dibagi dalam satu kelompok kontrol dan 3 kelompok perlakuan yang masing-masing kelompok terdiri atas 5 ekor.

Sebelum diberi perlakuan, seluruh mencit mengalami masa adaptasi dengan dikandangkan secara individual dan mendapatkan pakan standar yang sama dan minum selama satu minggu.

Berdasarkan kriteria WHO, penelitian ini menggunakan hewan coba mencit *Balb/c* sebanyak 20 ekor dibagi menjadi empat kelompok, yang masing-masing kelompok terdiri atas lima mencit. Masing-masing kelompok mencit dikandangkan secara individual dan mendapatkan pakan standar yang sama dan minum secara *ad libitum* selama satu minggu, kemudian mendapat empat perlakuan yang berbeda.

Skema perlakuan



Gambar 1: Skema Perlakuan

Keterangan:

R : Randomisasi

K(Kontrol) : tidak diberi perlakuan

P1(Perlakuan 1) : diberi monocrotophos 0,1 x 15 mg/kg BB

P2(Perlakuan 2) : diberi monocrotophos 15 mg/kg BB

P3(Perlakuan 3) : diberi monocrotophos 10 x 15 mg/kg BB

Dosis letal yang digunakan berdasarkan data dari WHO.

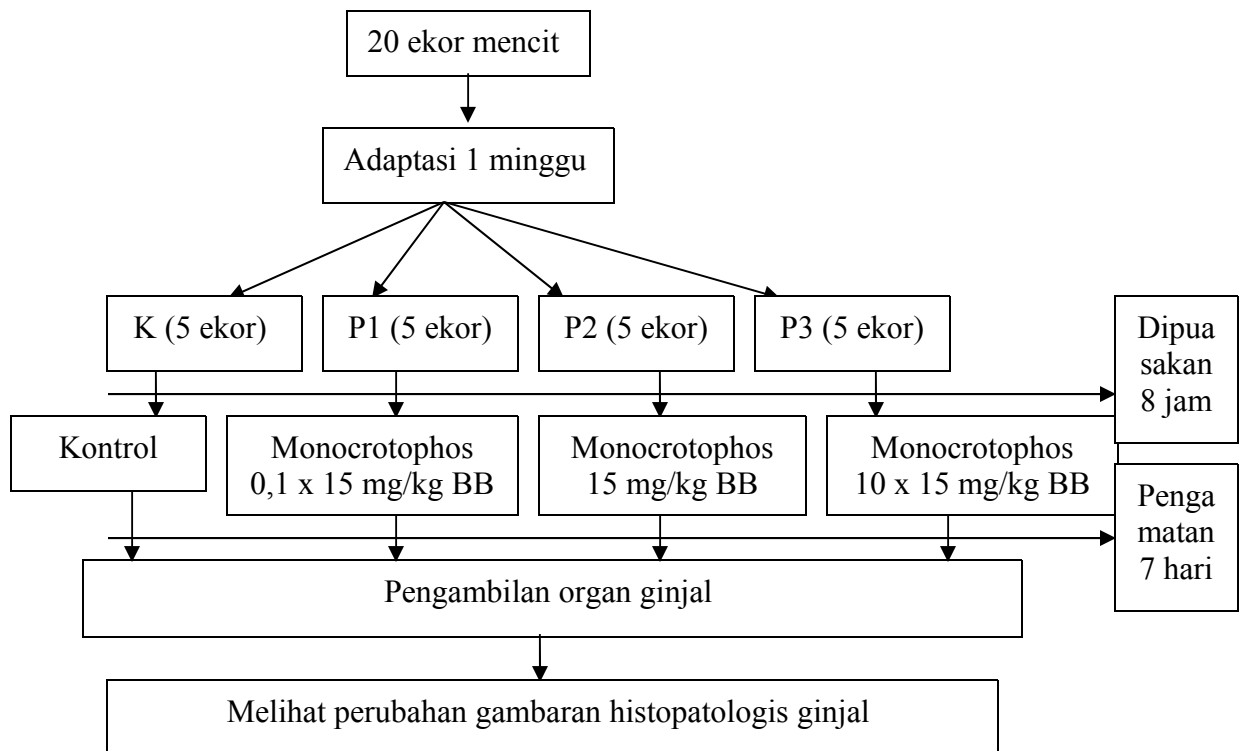
Sebelum mendapatkan perlakuan, semua mencit dipuasakan selama 8 jam, kemudian semua mencit diberikan perlakuan sesuai di atas. Monocrotophos diberikan dengan sonde. Pengamatan dilakukan selama 7 hari, dimana pengamatan dilakukan setiap 1 jam pada 2 hari pertama dan sehari sekali pada hari ke 3 sampai hari terakhir. Pengamatan dilakukan untuk mengamati kematian mencit. Mencit yang mati langsung diambil organnya lalu dimasukkan dalam wadah berisi formalin.

Bila ada mencit yang masih hidup, dilakukan pengamatan sampai hari ketujuh, bila tetap masih hidup, dilakukan terminasi untuk diambil organnya. Kemudian bersama organ yang sebelumnya telah diawetkan dilakukan pembuatan preparat untuk melihat gambaran histopatologis.

Proses pengambilan organ dilakukan secara bertahap. Mencit dibaringkan terlentang dan seluruh permukaan ventral disiram alkohol 70% untuk mengurangi kemungkinan pencemaran ke ruangan atau kontaminasi selama pembedahan. Dibuat irisan kecil pada kulit menggunakan gunting pada medial abdomen. Kulit dirobek dengan pinset ke arah kepala dan ekor mencit sehingga kulit terkelupas, dan tampak peritoneum. Peritoneum dirobek hingga terlihat dinding kosta, lalu tulang sternum dipotong. Lalu ginjal diambil, dan dibersihkan dari jaringan ikat maupun pembuluh darah yang tersisa, lalu dimasukkan ke botol berisi cairan pengawat *buffer* formalin 10%. Ginjal lalu dipotong sedikit pada jaringan yang dipandang perlu untuk dibuat sediaan mikroskopis.

Selanjutnya, dimasukkan ke dalam plastik untuk kemudian diolah mengikuti metode baku histologi dengan pewarnaan *Hematoksin Eosin*.

Dari setiap mencit dibuat satu preparat jaringan ginjal dan tiap preparat dibaca dalam 5 daerah yaitu pada bagian atas, atas tengah, tengah, bawah tengah, dan bawah preparat dengan perbesaran 100x dan 400x. Sasaran yang dibaca adalah perubahan struktur histologis tubulus proksimal pada ginjal mencit *Balb/c*. Data pemeriksaan ditulis dalam formulir untuk kemudian dianalisa.



Gambar 2: Skema prosedur penelitian

Data yang diperoleh diolah dengan program komputer SPSS 17.00 dan dilihat kurva distribusi data dengan uji *shapiro wilk*. Kurva distribusi data yang diperoleh

pada penelitian ini tidak normal, sehingga dilanjutkan dengan uji statistik non parametric *Kruskal Wallis* dan dilanjutkan dengan uji statistik non parametric *Mann Whitney*, data yang diperoleh  $P < 0,05$ ; maka ada perbedaan yang bermakna

## HASIL PENELITIAN

Pada penelitian ini sampel yang digunakan berjumlah 20 ekor mencit *Balb/c* betina yang dibagi ke dalam 4 kelompok, yaitu kelompok kontrol dan 3 kelompok perlakuan (P1, P2, P3). Jumlah sampel pada masing-masing kelompok berjumlah 5 ekor mencit, dan tidak ada sampel yang dieksklusi selama penelitian. Pada hari pertama pemberian monocrotophos per oral, kelompok P3 didapatkan semua mencit mati. Sampai dengan hari ke-7 pada kelompok kontrol, P1, dan P2 tidak didapatkan tikus yang mati, sehingga semua mencit yang masih bertahan hidup pada hari ke-7 didekapitasi untuk diambil organ ginjalnya. Semua sampel kemudian dibuat sediaan preparat histopatologi dan dilakukan pengamatan serta perhitungan jumlah sel tubulus proksimal yang rusak dengan menggunakan mikroskop.

Tabel 1 menunjukkan total jumlah kerusakan sel tubulus tiap 100 sel per lapangan pandang dalam 5 lapangan pandang pada setiap kelompok.

Tabel 1. Jumlah sel tubulus proksimal pada setiap kelompok

Kelompok	Jumlah sel tubulus		Total
	Normal	Rusak	
K-1	488	12	500
K-2	488	12	500
K-3	491	9	500
K-4	492	8	500
K-5	409	11	500
P1-1	457	43	500
P1-2	457	43	500

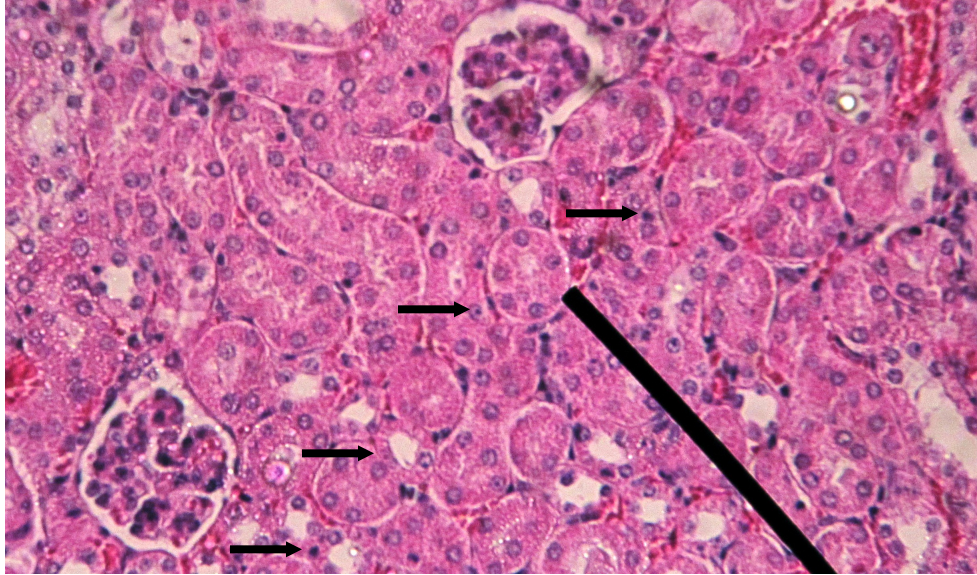
P1-3	444	56	500
P1-4	444	56	500
P1-5	459	41	500
P2-1	318	182	500
P2-2	343	157	500
P2-3	340	160	500
P2-4	318	182	500
P2-5	306	194	500
P3-1	165	335	500
P3-2	104	396	500
P3-3	145	355	500
P3-4	103	397	500
P3-5	150	350	500

Tabel 2 menampilkan rerata dan standar deviasi (SD) nilai kerusakan sel tubulus proksimal tiap 100 sel per lapangan pandang.

Tabel 2. Mean dan Standar Deviasi tiap kelompok

Kelompok Perlakuan	Jumlah sel tubulus proksimal yang rusak
	Rerata (SD)
Kontrol	1,81 (0,81)
Perlakuan 1	7,53 (3,36)
Perlakuan 2	15,87 (7,09)
Perlakuan 3	28,27 (12,64)

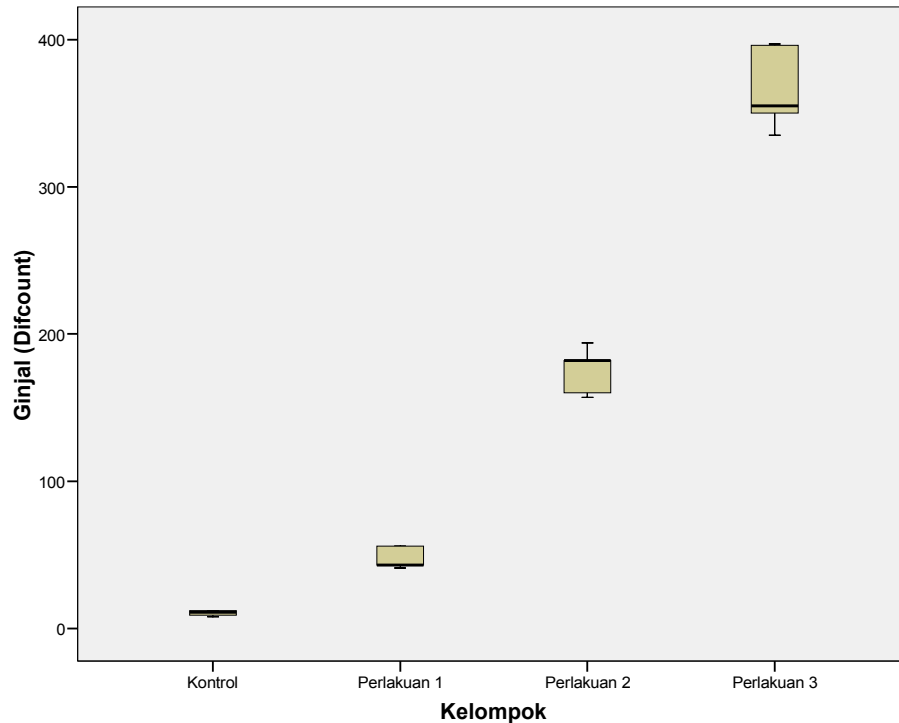
proses degenerasi yang terjadi pada tubulus proksimal ginjal, diperlihatkan pada gambar berikut:



Gambar 3. Degenerasi albuminosa pada sel tubulus proksimal pembesaran 400x.

Panah hitam: penutupan lumen sel tubulus.

Pada gambaran histopatologis tubulus proksimal ginjal mencit *Balb/c*, rerata tertinggi terdapat pada kelompok P3 (28,27) dan rerata terendah terdapat pada kelompok kontrol (1,81), dimana terdapat peningkatan rerata jumlah sel tubulus proksimal yang rusak dari kelompok kontrol sampai dengan kelompok P3.



Gambar 4. Diagram Box Plot rerata tingkat kerusakan tubulus proksimal ginjal pada mencit *Balb/c* antara kelompok kontrol dan kelompok perlakuan yang diberi monocrotophos.

Dari data yang tampak pada tabel 2 dan grafik di atas terlihat distribusi data yang tidak normal, dimana  $P=0,000(P<0,05)$ . Oleh karena itu analisa data dilanjutkan dengan uji non parametik *Kruskal Wallis*. Hasilnya didapatkan nilai  $P=0,003(P<0,05)$ , artinya didapatkan perbedaan yang bermakna secara statistik pada tiap-tiap kelompok, maka analisa data dilanjutkan dengan uji non parametik *Mann-Whitney* yang disajikan pada tabel 3.

Tabel 3. Nilai P dari uji non parametik *Mann-Whitney* tingkat kerusakan tubulus proksimal ginjal pada mencit *Balb/c* antara kelompok kontrol dan kelompok perlakuan yang diberi monocrotophos.

---

	K	P1	P2	P3
K	-	0,008*	0,009*	0,009*
P1	-	-	0,008*	0,009*
P2	-	-	-	0,009*
P3	-	-	-	-

Keterangan : \* ada perbedaan bermakna

Dari tabel tersebut dapat dilihat adanya perbedaan yang bermakna yaitu antara kerusakan tubulus proksimal ginjal mencit *Balb/c* kelompok K-P1 (P=0,008), K-P2 (P=0,009), K-P3 (P=0,009), P1-P2 (P=0,008), P1-P3 (P=0,009), P2-P3 (P=0,009).

## PEMBAHASAN

Tubulus proksimal merupakan bagian ginjal yang paling banyak dan paling mudah mengalami kerusakan pada kasus nefrotoksik. Hal ini dapat terjadi karena adanya akumulasi bahan-bahan toksik pada segmen ini dan karakter tubulus proksimal yang memiliki epitel yang lemah serta mudah bocor. Perbedaan transpor segmental dari sitokrom P-450 dan konjugat sistein  $\beta$ -lyase juga dapat turut berperan dalam meningkatkan kelemahan tubulus proksimal. Sehingga dapat disimpulkan bahwa kerusakan tubulus proksimal merupakan suatu hasil korelasi yang sangat penting antara transpor segmental tubulus dengan akumulasi, toksisitas, serta reaksi obat pada sel-sel target tubulus proksimal.<sup>19</sup>

Hasil penelitian ini menunjukkan bahwa pada kasus keracunan monocrotophos dapat mengakibatkan terjadinya proses degenerasi pada ginjal, khususnya pada tubulus proksimal ginjal. Proses degenerasi yang terjadi pada penelitian ini yaitu proses degenerasi albuminosa yang berupa pembengkakan dan penutupan lumen tubulus

proksimal. Hal ini terjadi akibat perubahan muatan listrik permukaan sel epitel tubulus, transport aktif ion dan asam organik, dan kemampuan untuk mengkonsentrasikannya. Iskemia menimbulkan perubahan struktur sel epitel, kehilangan polarisasi sel sehingga tubulus rusak.

Selain itu cairan dari tubulus yang rusak merembes ke dalam interstisium, meningkatkan tekanan interstisial dan tubulus mengalami kolaps. Proses degenerasi yang terjadi menunjukkan bahwa monocrotophos dapat bersifat nefrotoksik apabila sudah berada dalam dosis letal, namun kerusakan yang terjadi pada ginjal masih minimal dan bersifat reversibel. Kerusakan yang ireversibel dapat terjadi jika monocrotophos diberikan dalam dosis yang lebih tinggi.

Hasil analisa dengan uji statistik menunjukkan bahwa pemberian monocrotophos dengan dosis bertingkat per oral dapat mengakibatkan timbulnya perbedaan derajat histopatologi ginjal mencit Balb/c yang bermakna ( $p < 0,05$ ) antara kelompok kontrol dengan semua kelompok perlakuan, serta mengakibatkan perbedaan yang bermakna ( $p < 0,05$ ) pula antar kelompok perlakuan. Perbedaan tersebut berupa semakin banyaknya jumlah tubulus proksimal yang mengalami kerusakan pada kelompok perlakuan yang diberikan monocrotophos dengan dosis yang lebih tinggi. Hasil tersebut membuktikan bahwa terdapat perbedaan gambaran histopatologis yang bermakna pada pemberian monocrotophos dosis bertingkat secara per oral.

## **SIMPULAN**

Terdapat pengaruh pada pemberian monocrotophos dosis bertingkat per oral terhadap gambaran histopatologis ginjal mencit *Balb/c* berupa perbedaan yang bermakna antara kelompok kontrol dengan kelompok perlakuan, serta antar kelompok perlakuan.

Gambaran histopatologis yang terjadi pada ginjal adalah proses degenerasi albuminosa berupa pembengkakan dan penutupan lumen tubulus proksimal ginjal.

### **SARAN**

1. Perlu dilakukan penelitian lebih lanjut mengenai efek monocrotophos terhadap perubahan histopatologis ginjal dengan pemberian monocrotophos lewat jalur selain oral.
2. Perlu dilakukan penelitian lebih lanjut mengenai efek monocrotophos terhadap perubahan histopatologis ginjal dengan memperlama waktu pemberian monocrotophos
3. Perlu dilakukan penelitian lebih lanjut mengenai efek monocrotophos terhadap perubahan histopatologis ginjal dengan pemberian variasi dosis yang lebih banyak

### **UCAPAN TERIMA KASIH**

Terima kasih kepada Dr. Santoso, Bpk.Saebani atas bimbingan yang telah diberikan kepada kami, Dr,Ika Pawitra Miranti atas konsultasi yang diberikan, staff laboratorium Mikrobiologi Fakultas Kedokteran Universitas Diponegoro Semarang, staff laboratorim Biokimia Fakultas Kedokteran Universitas Diponegoro Semarang, teman-teman satu kelompok (Indri, Wulan, Tedy, Theo), serta semua pihak yang telah membantu pelaksanaan penelitian ini.

