



**PENGARUH PEMBERIAN EKSTRAK MENIRAN (*Phyllanthus sp.*) TERHADAP GAMBARAN
MIKROSKOPIK PARU TIKUS WISTAR YANG DIINDUKSI KARBON TETRAKLORIDA**

ARTIKEL KARYA TULIS ILMIAH

Diajukan untuk Memenuhi Tugas dan Melengkapi Persyaratan dalam Menempuh
Program Pendidikan Sarjana Fakultas Kedokteran

Disusun Oleh :

PRAMAVITA NUR JUNIEVA

G2A.002.134

**FAKULTAS KEDOKTERAN
UNIVERSITAS DIPONEGORO**

SEMARANG

2006

**Pengaruh Pemberian Ekstrak Meniran (*Phyllanthus sp.*) terhadap Gambaran Mikroskopik Paru Tikus
Wistar yang Diinduksi Karbon Tetraklorida
Pramavita Nur Junieva* Noor Yazid AD****

ABSTRAK

Latar Belakang : Meniran (*Phyllanthus sp.*) merupakan salah satu tumbuhan yang mengandung *flavonoid* sebagai antioksidan yang dapat menghambat terbentuknya radikal bebas. Beberapa senyawa kimia bersifat toksik terhadap paru dan dapat menimbulkan kerusakan pada paru, salah satunya adalah karbon tetraklorida (CCl₄). Toksisitas CCl₄ disebabkan oleh bentuk metabolitnya, yaitu radikal bebas *Trichloromethyl* (CCl₃[·]). Penelitian ini bertujuan untuk melihat efek pemberian ekstrak meniran terhadap paru tikus Wistar yang diinduksi CCl₄.

Metode : Penelitian ini merupakan penelitian eksperimental dengan *post test only with control group design*, menggunakan sampel 27 ekor Tikus *Wistar* betina yang dibagi menjadi tiga kelompok. Kelompok I sebagai

kontrol, kelompok II diinduksi CCl_4 1% dalam minyak wijen sebanyak 1 ml/hari peroral. Kelompok III diinduksi CCl_4 1% 1 ml dan ekstrak meniran 1% 2 ml setiap hari peroral selama 21 hari. Pada hari ke-30 dilakukan terminasi, pengambilan organ, pembuatan preparat histopatologik, dan penilaian gambaran mikroskopik paru. Data dianalisa dengan uji *Anova* dan *Post Hoc Tests*.

Hasil : Hasil analisa deskriptif dari data yang ada didapatkan nilai rata-rata dari jumlah skoring per lapangan pandang/mean: kelompok I (Mean \pm SD=1.289 \pm 0.2028), kelompok II (Mean \pm SD=3.578 \pm 0.3073), kelompok III (Mean \pm SD=1.644 \pm 0.2963). Uji *Anova* terhadap variable gambaran mikroskopik ($p < 0.001$). Uji *Post Hoc Tests* terhadap variabel gambaran mikroskopik antara kelompok I dan II ($p < 0.001$), kelompok I dan III ($p = 0.011$), kelompok II dan III ($p < 0.001$).

Kesimpulan : Tingkat kerusakan jaringan paru pada kelompok tikus *Wistar* yang diberi ekstrak meniran lebih rendah daripada kelompok yang tidak diberi ekstrak meniran.

Kata Kunci : Gambaran mikroskopik paru, karbon tetraklorida, meniran

* Mahasiswa Fakultas Kedokteran Universitas Diponegoro

** Staf Pengajar bagian Patologi Anatomi Fakultas Kedokteran Universitas Diponegoro

The Effect of Meniran (Phyllanthus sp.) Extract Administration on Microscopic Pattern of The Lung of Wistar Rats Induced by Carbon Tetrachloride

Pramavita Nur Junieva* Noor Yazid**

ABSTRACT

Background : Meniran (*Phyllanthus sp.*) contains flavonoid as antioxi-dan which be able to inhibit free radicals. Several chemical substances are toxic to the lung and cause lung damage, one of them is carbon tetrachloride (CCl_4). The toxicity of CCl_4 was caused by its metabolite called Trichloromethyl free radical. The purpose of this research was to know the effect of meniran extract in the lung induced by CCl_4 .

Method : This research was experimental study which used post test only with control group design, with 27 female *Wistar* rats divided into three groups. Group I was control group, group II induced by CCl_4 1% in sesame oil 1 ml/day oral dose, group III induced by CCl_4 1% in sesame oil and meniran extract 1% 2 ml/day oral dose for 21 days. The rats were terminated at 30th day and then the microscopic pattern of *Wistar* rats' lungs were examined. Data were analyzed by *Anova* and *Post Hoc Tests*.

Result : Descriptive analysis of data: the average score of scoring amount in every viewed field group I (Mean \pm SD=1.289 \pm 0.2028), group II (Mean \pm SD=3.578 \pm 0.3073), group III (Mean \pm SD=1.644 \pm 0.2963). *Anova* test of microscopic patterns ($p < 0.001$). *Post Hoc Tests* test between group I and II ($p < 0.001$), group I and III ($p = 0.011$), group II and III ($p < 0.001$).

Conclusion : Degree of lung damage in rat group which given meniran extract was lower than group which not given meniran extract.

Keywords : Microscopic pattern of the lung, carbon tetrachloride, meniran

* Undergraduate student of Medical Faculty of Diponegoro University

** Lecturer staff of Pathology Anatomy Departement of Medical Faculty of Diponegoro University

PENDAHULUAN

Karbon tetraklorida (CCl_4) adalah salah satu senyawa kimia yang tidak berasal dari alam tapi diproduksi dalam jumlah besar untuk digunakan dalam berbagai industri antara lain industri *refrigerant* dan bahan bakar. CCl_4 juga digunakan sebagai bahan baku dalam sintesis *chlorofluorocarbons* dan bahan kimia lainnya. *The National Toxicology Program's fifth Annual Report on Carcinogen* menyatakan bahwa CCl_4 adalah senyawa kimia yang harus diantisipasi karena bisa menjadi karsinogen.¹

CCl_4 termasuk hidrokarbon alifatik tidak berwarna, mudah menguap dan berbau tajam seperti eter, kelarutannya dalam air rendah dan tidak mudah terbakar. CCl_4 diketahui bisa merusak lapisan ozon. Ada bukti yang kuat bahwa toksisitas CCl_4 meningkat apabila berinteraksi dengan alkohol, keton, dan sejumlah bahan kimia lainnya sehingga peminum alkohol mempunyai risiko yang lebih tinggi untuk terjadinya kerusakan hati dan ginjal akibat CCl_4 .¹

CCl_4 masuk kedalam tubuh bisa secara inhalasi, ingesti dan kontak langsung dengan kulit. Efek toksik jangka pendek dan jangka panjang akan menyebabkan kerusakan otak, hepar, ginjal, paru dan pada beberapa kasus bisa menyebabkan kematian.^{2,3}

Toksisitas CCl_4 dapat disebabkan oleh bentuk metabolitnya. Metabolisme CCl_4 menghasilkan radikal bebas *Trichloromethyl* ($\text{CCl}_3\cdot$). Selanjutnya $\text{CCl}_3\cdot$ akan menginduksi terjadinya peroksidasi lipid yang akan menyebabkan kerusakan membran dan hilangnya fungsi sel dan organel.⁴

Meniran (*Phyllanthus sp.*) merupakan tanaman liar yang berasal dari Asia tropik yang tersebar di seluruh daratan Asia termasuk Indonesia. Meniran memiliki rasa pahit, agak asam, serta bersifat sejuk atau mendinginkan. Secara empiris dan klinis, herba meniran berfungsi sebagai antibakteri atau antibiotik, antihepatotoksik, antipiretik, antiradang, antivirus, diuretik, eksportoran dan hipoglikemik.⁵

Meniran mengandung senyawa-senyawa golongan *lignan* antara lain *filantin*, *hipofilantin*, *niranin*, *nirtretalin*, dan *fitetralin*. Akar dan daunnya mengandung suatu senyawa pahit dan beracun yang diduga merupakan suatu alkaloid, selain itu akar dan daunnya juga kaya senyawa *flavonoid* antara lain *quercetin*,

geurcetrin, isoquercetrin, astragalin, dan rutin. Disamping itu juga mengandung *saponin, kalium, damar, dan zat samak*. Senyawa *flavonoid* yang terkandung dalam meniran berkhasiat sebagai antioksidan dan antikarsinogen. Sedangkan *nirurin* dan *quercetin* yang terdapat di dalam meniran berkhasiat sebagai peluruh air seni (diuretik). *Filantin, hipofilantin, vitamin K, tanin, dan damar* berperan meningkatkan sistem kekebalan tubuh dan sebagai hepatoprotektor .⁵

Meniran juga mampu merangsang sistem imun tubuh manusia, senyawa *flavonoid* yang terkandung dalam meniran akan menempel ke sel imun dan memberikan respon intraseluler atau rangsangan untuk mengaktifkan kerja sel imun lebih baik.⁵ Sebuah penelitian telah menghasilkan produk obat imunostimulan yang berasal dari meniran yang dijual di pasaran dengan nama stimuno.⁶

Menurut referensi yang ada, *flavonoid* yang terdapat dalam meniran dapat menghambat terbentuknya radikal bebas karena sifat antioksidannya, menghambat peroksidasi lemak, dan mengubah struktur membran sel. Terbukti dengan diberikannya meniran peroral pada mencit yang sudah diinduksi karbon tetraklorida dapat menurunkan kadar ALT (*Alanin Aminotransferase*) dalam serum yang meningkat akibat kerusakan sel hati.⁷ Meniran sering digunakan sebagai imunoterapi dan terapi adjuvent mendampingi obat-obat kanker lainnya. Sudah banyak penelitian yang membuktikan bahwa meniran dapat digunakan sebagai hepatoprotektor karena efek antioksidannya.⁸

Dari observasi kepustakaan belum ada yang menerangkan tentang efek pemberian ekstrak meniran untuk melawan radikal bebas terhadap gambaran mikroskopik paru tikus *Wistar* yang diinduksi karbon tetraklorida. Perumusan masalah dari penelitian ini adalah apakah ada perbedaan yang bermakna antara gambaran mikroskopik paru tikus *Wistar* yang diberi ekstrak meniran dan dan diinduksi karbon tetraklorida dengan gambaran mikroskopik paru tikus *Wistar* yang hanya diinduksi karbon tetraklorida. Tujuan dari penelitian ini adalah untuk mengetahui pengaruh pemberian ekstrak meniran terhadap gambaran mikroskopik paru tikus *Wistar* yang diinduksi karbon tetraklorida.

METODE PENELITIAN

Penelitian ini merupakan penelitian eksperimental dengan *Post test only with control group design*. Penelitian dilaksanakan selama 30 hari di bagian Patologi Anatomi dan Biokimia FK UNDIP. Hewan coba yang digunakan dalam penelitian ini adalah 27 ekor Tikus *Wistar* betina dari Fakultas MIPA jurusan biologi UNNES

Semarang, dengan umur 3-4 bulan, berat badan 180-200 gram, dan tidak tampak cacat secara anatomi. Besar sampel ditentukan menurut rumus *Federer* yaitu $(t-1)(n-1) > 15$, dengan t adalah jumlah kelompok dan n adalah jumlah sampel tiap kelompok Karbon tetraklorida didapatkan dari Bagian Kimia FK UNDIP dalam bentuk larutan dengan konsentrasi 100 % dan serbuk meniran seberat 330 gram didapatkan dari Fakultas Farmasi UGM.

Induksi karbon tetraklorida dan pemberian rebusan meniran dilakukan berdasarkan penelitian sebelumnya yaitu dengan induksi karbon tetraklorida 1% dalam minyak wijen sebanyak 1 ml/hari peroral. Pemberian ekstrak meniran 1% sebanyak 2 ml setiap hari peroral.

Tikus *Wistar* diadaptasikan dengan diit standar dan minum ad libitum selama 1 minggu, kemudian dibagi secara acak menjadi tiga kelompok. Kelompok I sebagai kontrol, hanya diberi diit standar dan minum ad libitum. Kelompok II diberi diit standar dan minum ad libitum serta induksi karbon tetraklorida 1% dalam minyak wijen sebanyak 1 ml/hari peroral. Kelompok III diberi diit standar, minum ad libitum, induksi karbon tetraklorida 1% dalam minyak wijen 1 ml setiap hari peroral, dan ekstrak meniran 1% sebanyak 2 ml setiap hari peroral. Pada hari ke-30 seluruh tikus didekapitasi dan diambil organ parunya untuk dibuat preparat histopatologi, kemudian dilakukan penilaian mikroskopik. Pemeriksaan gambaran mikroskopik dilakukan pada lima lapangan pandang pada setiap preparat dengan perbesaran 400 kali. Penilaian gambaran mikroskopik pertama kali dilakukan di sekitar bronkiolus terminalis kemudian dilanjutkan ke area yang lain. Penilaian skoring gambaran mikroskopik adalah sebagai berikut ; 1=normal, 2=deskuamasi sel epitel alveoli (pengelupasan sel epitel alveoli) 3=hiperplasia sel epitel alveoli, 4=nekrosis sel epitel alveoli. Nekrosis sel ditandai dengan inti yang piknotik, mengecil, memadat, karyoreksis, dan karyolisis.

Data yang terkumpul diolah dengan program SPSS 13.00 *for windows*. Variabel dinilai secara deskriptif dengan membuat grafik batang. Analisa analitik dengan uji *Anova* dan *Post Hoc Tests*.

HASIL PENELITIAN

Penelitian ini menggunakan 27 sampel dan semuanya memenuhi kriteria yang ditentukan. Tidak ada tikus *Wistar* yang mati selama perlakuan. Dilakukan uji normalitas *Saphiro-Wilk* dan didapatkan distribusi data yang normal, kemudian dilanjutkan dengan uji parametrik *Anova* dan *Post Hoc Tests* dalam pengolahan data.

Tabel 1. Nilai mean dan SD jumlah skoring gambaran mikroskopik kelompok I, II, dan III per lapangan pandang

III per lapangan

Kelompok	Mean ± SD
Kelompok I (kontrol)	1.289 ± 0.2028
Kelompok II/P1 (induksi CCl ₄)	3.578 ± 0.3073
Kelompok III/P2 (induksi CCl ₄ + ekstrak meniran)	1.644 ± 0.2963

Uji *Anova* : $p < 0.001$

Uji *Post Hoc Tests* :

Kelompok I vs II : $p < 0.001$

Kelompok I vs III : $p = 0.011$

Kelompok II vs III : $p < 0.001$

Keterangan skoring gambaran mikroskopik :

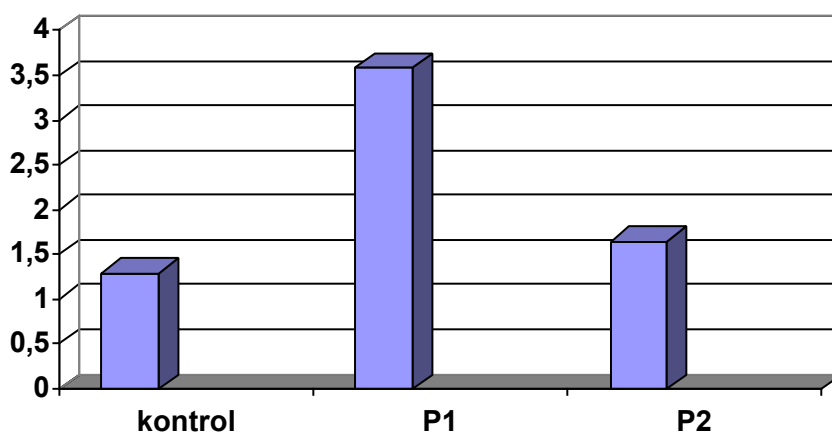
1 : normal

2 : deskuamasi sel epitel alveoli

3 : hiperplasia sel epitel alveoli

4 : nekrosis

Hasil analisa deskriptif dari nilai rata-rata jumlah skoring per lapangan pandang didapatkan kelompok I (Mean±SD=1.289±0.2028), kelompok II (Mean±SD=3.578±0.3073), kelompok III (Mean±SD=1.644±0.2963). Uji *Anova* terhadap variabel gambaran mikroskopik diantara kelompok perlakuan diperoleh $p < 0.001$ atau ada perbedaan yang bermakna ($p < 0.05$). Uji *Post Hoc Tests* antara kelompok I dan kelompok II ($p < 0.001$), antara kelompok I dan kelompok III ($p = 0.011$), antara kelompok II dan kelompok III ($p < 0.001$), ada perbedaan yang bermakna antara tiap-tiap kelompok yang dibandingkan ($p < 0.05$).



Gambar 1. Rerata jumlah skoring tiap kelompok per lapangan pandang

Dari diagram diatas, tampak perbedaan mean dari tiap kelompok. Pada kelompok I didapatkan mean 1.289, skoring nilai 1 menggambarkan paru normal sedang nilai 2 menggambarkan deskuamasi epitel alveoli. Kelompok II mempunyai nilai mean 3.578, nilai 3 menunjukkan gambaran hiperplasia sel epitel alveoli sedangkan nilai 4 menunjukkan gambaran nekrosis. Kelompok III mempunyai nilai mean 1.644, nilai 1 menunjukkan gambaran paru normal, nilai 2 menggambarkan deskuamasi sel epitel alveoli, nilai 3 menggambarkan hiperplasia sel epitel alveoli.

PEMBAHASAN

Hasil penelitian menunjukkan bahwa pada kelompok I paru dalam batas normal dan ada deskuamasi sel epitel paru. Pada kelompok II didapatkan adanya hiperplasia sel epitel alveoli dan nekrosis. Pada kelompok III menunjukkan gambaran paru normal dan adanya deskuamasi sel epitel alveoli, serta didapatkan juga gambaran hiperplasia sel epitel alveoli.

Kerusakan terlihat jelas pada sel epitel alveoli, hal tersebut dikarenakan adanya hubungan antara alveoli dengan kapiler darah saat pertukaran gas. Lewat pemberian peroral CCl_4 yang masuk ke tubuh akan masuk ke sirkulasi sistemik dan mengalami proses absorpsi, distribusi, metabolisme dan eliminasi, CCl_4 dapat diabsorpsi dengan mudah melalui traktus gastrointestinal dan traktus respiratorius pada manusia dan binatang. CCl_4 didistribusikan ke organ target lewat aliran darah.^{9,10}

Adanya sitokrom P-450 yang tersebar pada paru berperan dalam pembentukan radikal bebas yang toksik dan reaktif dari CCl_4 . Dalam tubuh karbon tetraklorida dimetabolisme oleh enzim sitokrom P-450 dan menghasilkan radikal bebas $\text{CCl}_3\cdot$, yang menyebabkan proses autooksidasi dan menghasilkan radikal lipid yang tidak stabil yang selanjutnya akan mengakibatkan peroksidasi lipid.^{11,12} Peroksidasi lipid dapat menyebabkan kerusakan membran sel, kerusakan mitokondria, denaturasi protein sel, dan akhirnya terjadi kerusakan paru.¹³

Pada kelompok III yang diinduksi karbon tetraklorida dan diberi ekstrak meniran didapatkan hasil paru yang normal, adanya deskuamasi sel epitel alveoli, serta hiperplasia sel epitel alveoli. Berbeda dengan kelompok

II yang hanya diinduksi karbon tetraklorida tanpa pemberian ekstrak meniran, didapatkan adanya hiperplasia sel epitel alveoli dan nekrosis. Hal ini menunjukkan bahwa pemberian ekstrak meniran mempunyai efek mencegah kerusakan paru yang lebih berat akibat toksisitas CCl₄.

Referensi yang ada menyatakan bahwa meniran mengandung senyawa *flavonoid* yang berfungsi sebagai antioksidan dengan cara menghambat terbentuknya radikal bebas, menghambat peroksidasi lemak dan mengubah struktur membran sel. Referensi yang lain menyebutkan bahwa gambaran histopatologik paru mencit yang diberi rebusan meniran dan diinduksi CCl₄ lebih baik daripada paru mencit yang diinduksi CCl₄ saja.^{7,14}

Pada penelitian sebelumnya didapatkan hasil dengan pemberian ekstrak daun paliasa (*Kleinhovia hospita Linn*) dengan dosis bertingkat dapat melindungi radang hati yang diakibatkan pemberian larutan CCl₄ 0,55 mg/kgbb namun belum dapat diketahui zat kimia mana yang berkhasiat. Penelitian yang lain menyebutkan bahwa pemberian tomat (dosis 35,19 kg/bb) yang mengandung banyak *likopen* (antioksidan) dapat melindungi hati dari kerusakan akibat serangan radikal bebas pada keracunan CCl₄.^{15,16}

Aktivitas sebagai antioksidan yang dimiliki oleh sebagian besar *flavonoid* disebabkan oleh adanya gugus hidroksi fenolik dalam struktur molekulnya juga melalui daya tangkap terhadap radikal bebas serta aktivitasnya sebagai pengkelat logam.⁷ Sesuai mekanisme kerjanya antioksidan memiliki dua fungsi, yaitu sebagai pemberi atom hidrogen dan memperlambat laju autooksidasi yang menghambat terbentuknya radikal lipid. Dengan memberikan atom hidrogen pada radikal lipid maka radikal lipid tersebut akan berubah menjadi bentuk lebih stabil dan tidak mengakibatkan kerusakan yang lebih berat.^{17,18}

KESIMPULAN

Tingkat kerusakan jaringan paru pada kelompok tikus Wistar yang diberi ekstrak meniran lebih rendah daripada kelompok yang tidak diberi ekstrak meniran.

SARAN

1. Perlu dilakukan penelitian lebih lanjut mengenai pemberian ekstrak meniran dengan dosis bertingkat

- pada tikus Wistar yang diinduksi karbon tetraklorida.
2. Perlu dilakukan penelitian lebih lanjut mengenai pemberian ekstrak meniran pada tikus *Wistar* yang diinduksi bahan toksik yang beradikal bebas lainnya.
 3. Perlu dilakukan penelitian lebih lanjut dengan penambahan herba lain yang mempunyai efek sinergis dengan meniran.

UCAPAN TERIMA KASIH

Penulis mengucapkan terima kasih yang setulus-tulusnya kepada dr.Endang Ambarwati,Sp.RM selaku reviewer proposal, dr. Hardian selaku ketua panguji karya ilmiah, dr. Fifin L Rahmi,MS,Sp.M selaku penguji karya ilmiah. Ucapan terima kasih kepada seluruh staf bagian Biokimia, Kimia, dan Patologi Anatomi FK Undip dan Biologi UNNES yang telah membantu dalam pelaksanaan penelitian, kepada keluarga dan sahabat (Orisa Sativa dan Rahmi Ardhini) yang telah memberikan dukungan penuh kepada penulis.

DAFTAR PUSTAKA

1. Carbon tetrachloride chemical backgrounder. Available from URL: <http://www.nsc-org>. Diakses: 9 Januari 2006
2. Toxicological profile for carbon tetrachloride. 2002. Available from URL: <http://www.lakes-environmental.com>. Diakses: 6 Januari 2006
3. Fanucchi MV, Murphy ME, Buckpitt AR, Philpot RM, Plopper CG. Pulmonary cytochrome P-450 monooxygenase and clara cell differentiation in mice. Available from URL: <http://ajrcmb.atsjournals.org>. Diakses: 6 Januari 2006
4. Carbontetrachloride. Available from URL: <http://www.risk.lsd.oml.gov>. Diakses: 9 Januari 2006
5. Kardinan A, Kusuma FR. Meniran penambah daya tahan tubuh alami. Jakarta: Agromedia Pustaka, 2004; 6-18
6. Memadukan tanaman obat dan kedokteran. Available from URL: <http://www.kompas.com>. Diakses: 6 Januari 2006
7. Prasetyo B, Praseno, Astuti I. Pengaruh rebusan herba meniran (*Phyllanthus niruri L.*) terhadap kadar alanin amino transferase mencit putih (mus musculus) yang diinduksi karbon tatraklorida. Artikel penelitian, Yogyakarta, 2002
8. Penggunaan tanaman obat sebagai upaya alternatif dalam terapi kanker. Available from URL: <http://www.rudycr.topcities.com>. Diakses: 6 Januari 2006
9. Biologi Pergerakan Bahan Merentas Membran Plasma. 2006. Available from URL: <http://us.geocities.com>. Diakses: 23 Mei 2006
10. Snyder R, Andrews LS. Toxic effects of solvent and vapors. In : Klassen CD editors. The basic science of poison. New York : Mc Graw-Hill Co, 1996:737-72
11. Available from URL: <http://www.kalbefarma.com/files/cdk/files/12>. Diakses: 30 Mei 2006
12. Chen WJ, Chi EY, Smucker EA. Carbon tetrachloride induced change in mixed function oxidase and microsomal cytochromes in the rats lung. Lab invest 1977 Apr; 36(4):388-94. Available from URL: <http://jpet.aspetjournals.org>. Diakses: 9 Januari 2006
13. Kumar V, Cotran RS, Robbins SI. Basic pathology, 6th. Ed. USA: WB Saunders Co, 1997: 3
14. Dewi EP. Pengaruh pemberian rebusan meniran terhadap gambaran histopatologik paru mencit balb/c yang diinduksi karbon tetraklorida. Artikel penelitian, Semarang, 2005
15. Raflizar, Cornelis A, Sulistyowati T. Dekok daun paliasa (*Kleinhovia hospita Linn*) sebagai obat radang hati akut. Artikel penelitian, Jakarta:Pusat Penelitian dan Pengembangan Pemberantasan Penyakit, 2006

16. Hardjo M. Studi in vivo pengaruh pemberian tomat pada tikus yang diracuni dengan karbon tetraklorida terhadap kerusakan hati. Available from URL: <http://www.gdl-adm@litbang.depkes.go.id>. Diakses: 9 Agustus 2006
17. Antioksidan: jenis, sumber, mekanisme kerja, dan peran terhadap kesehatan. 2005. Available from URL: <http://rudycr.tripod.com>. Diakses: 6 Januari 2006
18. Winarsi H. Isoflavon. Berbagai sumber, sifat, dan manfaat pada penyakit degeneratif, ed.1. Yogyakarta: Gajah Mada University Press, 2005

Lampiran 1

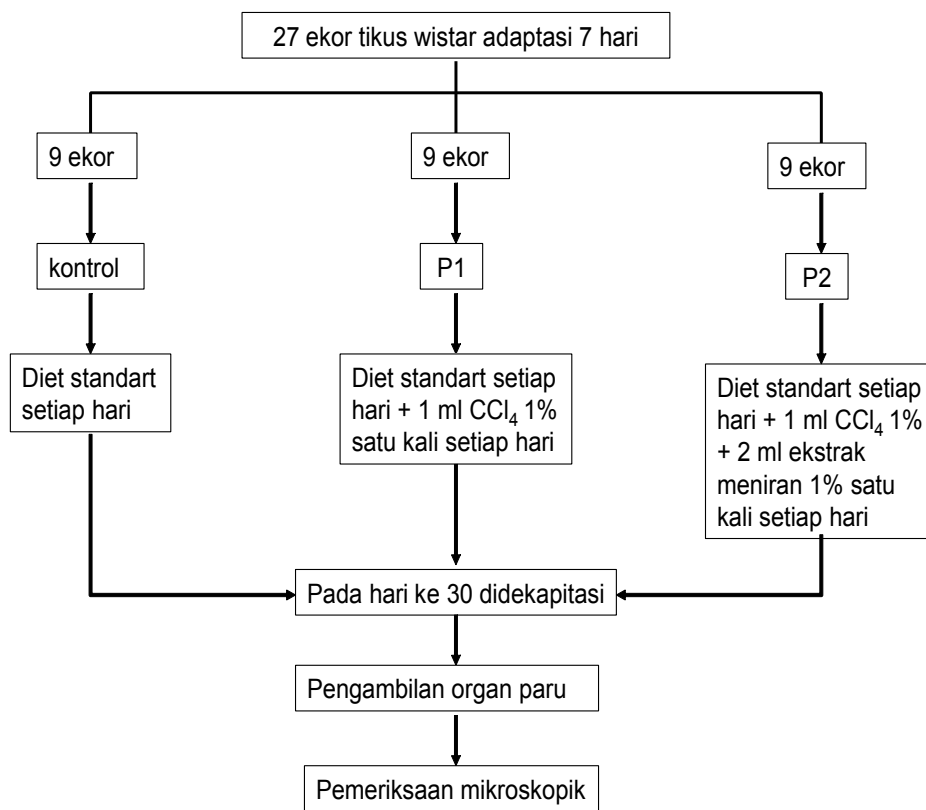
- Alat dan Bahan :
 1. CCl_4 100% yang didapatkan dari laboratorium Kimia FK UNDIP Semarang
 2. Ekstrak meniran yang didapatkan dari Fakultas Farmasi UGM Yogyakarta
 3. Kandang tikus untuk pemeliharaan hewan coba
 4. Sonde lambung untuk pemberian perlakuan
 5. Makanan tikus Wistar sesuai anjuran adalah Cp12
 6. Alat dan bahan pembuatan preparat histopatologik
- Cara pembuatan ekstrak meniran 1%

Serbuk meniran seberat 330 gr dibuat ekstrak dengan cara maserasi dengan pelarut methanol. Didapatkan ekstrak meniran sebanyak 11,66 gr. Untuk membuat ekstrak 1%, diperlukan 1 gr ekstrak meniran murni, kemudian ditambah air sampai volume 100 ml.
- Cara pembuatan CCl_4 1%

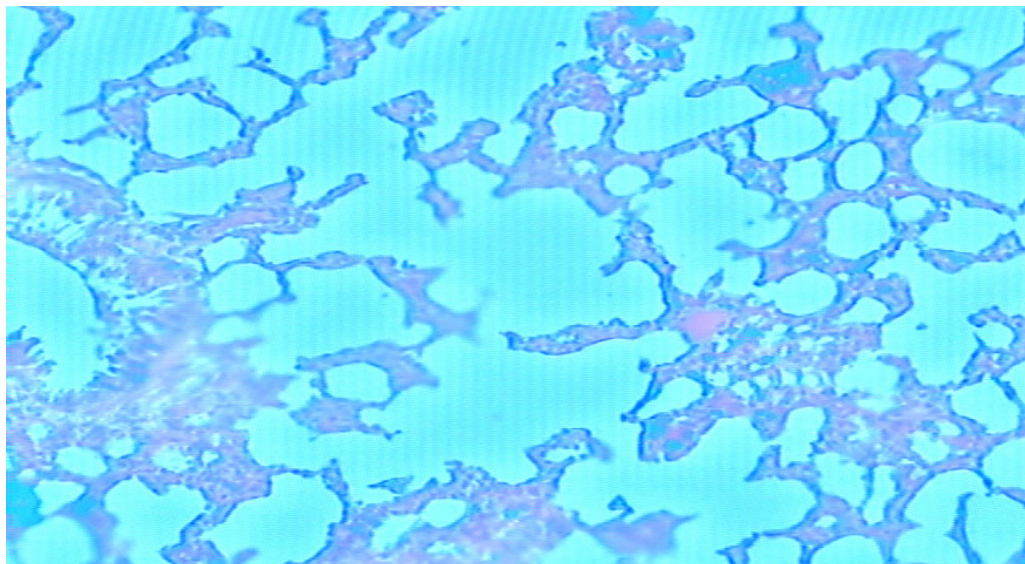
1 ml CCl_4 dilarutkan dalam minyak wijen menggunakan gelas ukur sampai mencapai volume 100 ml

Lampiran 2

Alur Penelitian :

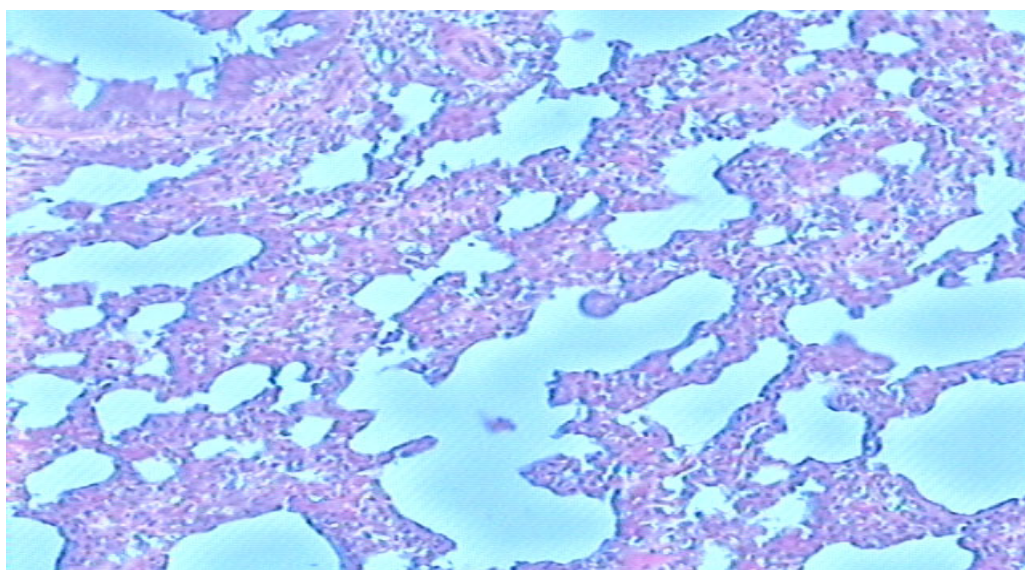


Lampiran 3



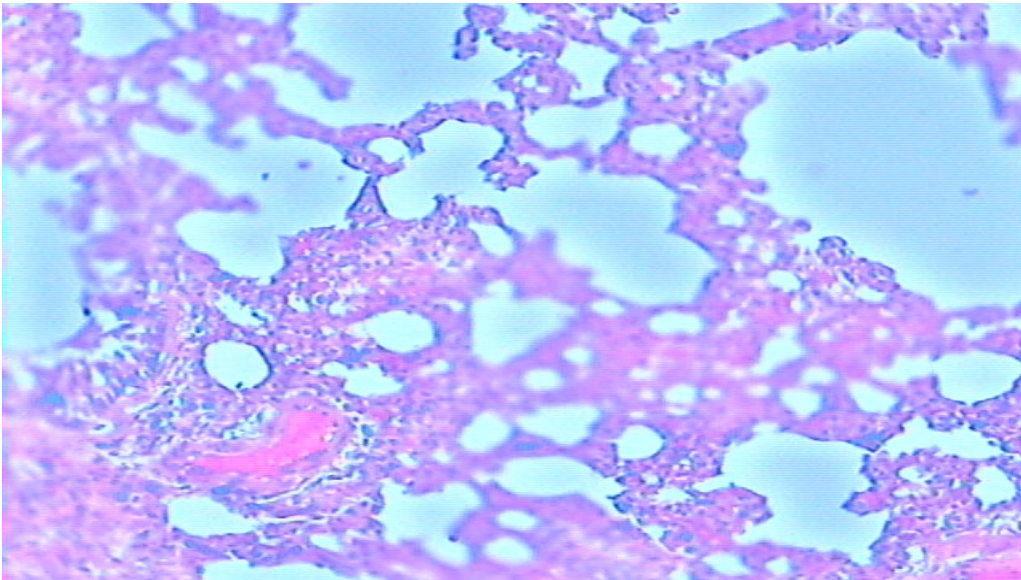
Gambar 1. Gambaran mikroskopik paru normal (kontrol), dengan pengecatan HE, perbesaran 200X.

Gambaran paru normal (panah hitam), deskuamasi sel epitel alveoli (panah merah)



Gambar 2. Gambaran mikroskopik paru yang diinduksi CCl₄ (P1), dengan pengecatan HE, perbesaran 200X.

Gambaran hiperplasia sel epitel alveoli (panah hitam) dan nekrosis (panah merah)



Gambar 3. Gambaran mikroskopik paru yang diinduksi CCl_4 dan diberi ekstrak meniran (P2), dengan pengecatan HE, perbesaran 200X. Gambaran paru normal (panah merah), deskuamasi sel epitel alveoli (panah hitam), hiperplasia sel epitel alveoli (panah biru)