



**PENGARUH PEMBERIAN EKSTRAK TAPAK DARU (*Catharanthus roseus*) DAN TEMULAWAK
(*Curcuma xanthorrhiza*)
TERHADAP GAMBARAN HISTOPATOLOGI KELENJAR PAYUDARA
MENCIT C3H YANG DIINOKULASI *ADENOCARCINOMA MAMMAE***

ARTIKEL KARYA ILMIAH

Diajukan untuk memenuhi tugas dan melengkapi syarat
dalam menempuh Program Pendidikan Sarjana
Fakultas Kedokteran

Disusun Oleh :
Naziya
NIM : G2A002119

**FAKULTAS KEDOKTERAN
UNIVERSITAS DIPONEGORO
SEMARANG
2006**

**HALAMAN PENGESAHAN
ARTIKEL KARYA TULIS ILMIAH**

**PENGARUH PEMBERIAN EKSTRAK TAPAK DARU (*Catharanthus roseus*) DAN TEMULAWAK
(*Curcuma xanthorrhiza*)
TERHADAP GAMBARAN HISTOPATOLOGI KELENJAR PAYUDARA
MENCIT C3H YANG DIINOKULASI *ADENOCARCINOMA MAMMAE***

Telah diuji dan dipertahankan dihadapan Tim Penguji Karya Tulis Ilmiah Fakultas Kedokteran Universitas Diponegoro pada tanggal 29 Juli 2006 dan telah diperbaiki sesuai saran-saran yang diberikan.

Semarang, 9 Agustus 2006

Ketua Penguji

Penguji

dr. A Zulfa Juniarto, Msi, Med
NIP : 132 163 896

dr. Fifin L Rahmi, MS, SpM
NIP : 131 844 804

Pembimbing

dr. Udadi Sadhana, M.Kes
NIP : 131 967 650

Pengaruh Pemberian Ekstrak Tapak Dara (*Catharanthus roseus*) dan Temulawak (*Curcuma xanthorrhiza*) Terhadap Gambaran Histopatologi Kelenjar Payudara Mencit C3H yang Diinokulasi *Adenocarcinoma Mammae*

Naziya¹, Udadi Sadhana²

Abstrak

Latar Belakang: Tapak dara dapat menghambat polimerasi mikrotubuli mitotik pada sel tumor. Temulawak mengaktifkan sel limfosit T dan sel limfosit B dalam sistem kekebalan tubuh. Penelitian ini bertujuan untuk membuktikan adanya perbedaan gambaran histopatologi *Adenocarcinoma mammae* pada mencit C3H yang diberi ekstrak tapak dara dan temulawak dibandingkan dengan yang tidak diberi ekstrak tapak dara dan temulawak.

Metode: Eksperimental ini adalah *post test only control group design*, memakai 6 ekor mencit C3H. Pada minggu kedua seluruh mencit diinokulasi sel *Adenocarcinoma mammae* dengan dosis 0,2 ml *sub cutan* aksila kiri, dibagi menjadi 2 kelompok secara acak. Pada minggu ke-empat kelompok kontrol (K) hanya diberi pakan standar. Kelompok perlakuan (P) diberi pakan standar dan ekstrak tapak dara dengan dosis 19,5 mg/ekor/hari serta temulawak dengan dosis 10,4 mg/ekor/hari melalui sonde lambung. Pada minggu ke-tujuh, seluruh mencit diterminasi dan jaringan tumornya dinilai berdasarkan kriteria Bloom-Richardson yang dimodifikasi Eltson (B-R). Uji normalitas dengan *Kolmogorov-Smirnov*, dilanjutkan dengan *t-test* dan *Mann-Whitney*.

Hasil: Seluruh sampel kelompok K dan P memperlihatkan skor *grading* B-R = 9 (grade III), kecuali kelompok P (P-1) dengan nilai B-R = 7 (grade II). Uji normalitas dengan *Kolmogorov-Smirnov* didapatkan distribusi tidak normal ($p < 0,05$). Uji *Mann-Whitney* terbukti tidak ada perbedaan signifikan antara *grading* histologi kelompok kontrol dan perlakuan, $p = 0,317$ ($p > 0,05$).

Kesimpulan: Pemberian ekstrak tapak dara dan temulawak tidak memberikan perbedaan bermakna terhadap gambaran histopatologi *Adenocarcinoma mammae* mencit C3H.

Kata kunci: *Adenocarcinoma mammae*, ekstrak tapak dara dan temulawak, gambaran histopatologis.

¹ Mahasiswa Fakultas Kedokteran Undip Semarang

² Staf Pengajar Bagian Patologi Anatomi Fakultas Kedokteran Undip Semarang

Effect of Providing *Catharanthus roseus* and *Curcuma xanthorrhiza* in Histopathology description of Breast Gland of Mice C3H inoculated with *Adenocarcinoma mammae*

Naziya¹, Udadi Sadhana²

Abstract

Background: *Catharanthus roseus* can inhibit the polymerization of mitotic microtubule in tumor cell, while *Curcuma xanthorrhiza* can activate the T lymphocyte cell and B lymphocyte cell in immune system. The objective of this research is to prove any difference in histopathology description of *Adenocarcinoma mammae* in mice C3H that are given and are not given *Catharanthus roseus* and *Curcuma xanthorrhiza*.

Method: This was a *post test only control group design*, using six mice C3H. In the second week, all were inoculated with *Adenocarcinoma mammae*, 0.2 ml *sub cutaneously*, it were divided randomly into two groups. In the fourth week, the control (K) group just only give standard food, but the treatment (P) group added by

¹ Student of Medical Faculty, Diponegoro University

² Lecturer of Pathology Anatomy Medical faculty, Diponegoro University

Catharanthus roseus and *Curcuma xanthorrhiza* with dosage of 19.5 mg/object/day and *Curcuma xanthorrhiza* with dosage 10.4 mg/object/day through gastric sonde. In the seventh week, all samples were terminated and the tumor being evaluated with Bloom-Richardson criterion that modified by Eltson (B-R). The data normality were tested with Kolmogorov-Smirnov, and continued with t-test and Mann-Whitney.

Result: All samples from Group K and P show grading score B-R = 9 (grade III), except group P (P-1) that shows B-R = 7 (grade II). The normality distribution test of Kolmogorov-Smirnov were abnormal ($p < 0.05$). Mann-Whitney test has no significant different between histologic grading in control and treatment group, $p = 0.317$ ($p > 0.05$).

Conclusion: Provides *Catharanthus roseus* and *Curcuma xanthorrhiza* does not really influence the Adenocarcinoma mammae histopathology description of mice C3H.

Keywords: Adenocarcinoma mammae, *Catharanthus roseus* and *Curcuma xanthorrhiza*, histopathology description.

PENDAHULUAN

Kanker payudara merupakan pembunuh kedua utama wanita di dunia setelah kanker leher rahim. Insidensi dan angka kematian yang diakibatkannya cukup tinggi, bahkan setiap tahun meningkat jumlahnya.¹ Menurut WHO lebih dari 1,2 juta orang terdiagnosa kanker payudara. Di Amerika Serikat sampai dengan tahun 2004, 215.990 wanita didiagnosa kanker payudara invasif, 59.390 wanita didiagnosa kanker payudara insitu, sedangkan 1.450 pria dengan diagnosa kanker payudara. Dilaporkan juga bahwa 40.110 wanita meninggal karena kanker payudara, sedang pada pria 470 orang.² Di Indonesia berdasarkan Penelitian Jakarta Breast Cancer pada April 2001 sampai April 2003 menunjukkan bahwa dari 2.834 orang yang memeriksakan benjolan di payudaranya, 368 orang (13%) terdiagnosa kanker payudara. Melihat kenyataan ini, sudah seharusnya dilakukan tindakan medis untuk menurunkan angka kematian kanker payudara.

Terapi kanker payudara ada dua macam yaitu terapi lokal atau regional dengan cara operasi, pengangkatan kelenjar getah bening, radioterapi dan terapi sistemik dengan terapi hormonal dan kemoterapi.¹ Namun, jenis terapi hormonal dan kemoterapi tersebut sangat mahal dan efek sampingnya luas. Hal ini mendorong berkembangnya penelitian-penelitian tentang terapi alternatif kanker dengan menggunakan bahan-bahan alami berkhasiat.

Tapak dara mengandung senyawa alkaloid, yakni vinblastin dan vinkristin yang mempunyai sifat antineoplastik yang mampu melawan sel kanker.³ Vinkristin, vinblastin, dan yang terakhir dibuat secara semisintetik dalam bentuk 5'-Nor-vinca-alkaloid dengan memodifikasi ikatan aromatik catharanin sehingga dapat digunakan secara peroral dan dikenal sebagai vinorelbin (navelbine). Ketiga alkaloid tersebut sangat poten menghambat polimerasi mikrotubuli mitotik sehingga dapat menghambat proses mitosis pada metafase.⁴

Temulawak mengandung kurkumin yang berkhasiat sebagai antioksidan, anti-inflamasi dan antitumor.⁵ Pemberian kurkumin dapat mengaktifkan sel limfosit T, sel limfosit B dan makrofag yang berfungsi sebagai media dalam sistem kekebalan pada tikus percobaan.⁶ Disamping itu, kurkumin juga bersifat memperkuat obat-obat sitotoksik lain seperti vinblastin dan vinkristin yang terkandung didalam tapak dara.⁷

Diferensiasi adalah tingkat keserupaan sel tumor dengan sel normal pembandingnya.⁸ Penggambaran diferensiasi sel tumor secara numerik dinyatakan sebagai grading histologi atau derajat diferensiasi. Beberapa peneliti mendapatkan bukti bahwa grading tumor ganas mempengaruhi perjalanan penyakit dan prognosis.

Semakin baik diferensiasi tumor, semakin lambat tingkat progresi dan kemampuannya untuk bermetastasis.⁹

Oleh karena itu, salah satu parameter yang digunakan dalam penelitian ini untuk mengetahui perbedaan gambaran histopatologi *Adenocarcinoma mammae* adalah dengan menilai grading histologi tumor tersebut. Ada bermacam-macam penilaian derajat histopatologi, namun dalam artikel ini dipakai sistem *Bloom-Richardson*, sistem yang paling populer dan banyak dipakai di Amerika Serikat.¹⁰

Penelitian ini bertujuan untuk membuktikan apakah ada perbedaan gambaran histopatologi *Adenocarcinoma mammae* pada mencit C3H yang diberi ekstrak tapak dara dan temulawak dibandingkan dengan yang tidak diberi ekstrak tapak dara dan temulawak secara bermakna.

METODA PENELITIAN

Desain penelitian eksperimental ini adalah *Post test – Only Control Group Design*, dengan randomisasi acak sederhana, dilakukan di Laboratorium Patologi Anatomi FK-UNDIP dan Laboratorium Biologi Fakultas MIPA Universitas Negeri Semarang selama kurang lebih dua belas minggu. Sampel penelitian berjumlah enam ekor mencit C3H diperoleh dari Laboratorium Biologi Fakultas MIPA Universitas Negeri Semarang, dengan kriteria inklusi umur 12-16 minggu, berat badan 20-25 gram, sehat, aktivitas dan tingkah laku normal serta diinokulasi sel *Adenocarcinoma mammae*. Sebagai kriteria eksklusi yaitu: mencit yang sakit dan mati. Alat dan bahan yang digunakan dalam penelitian ini adalah kandang hewan, alat preparasi dan inokulasi sel *Adenocarcinoma mammae*, alat dan bahan pembuatan preparat tumor, sonde lambung, toples plastik, mikroskop, *object glass* dan *deck glass*, mencit donor, mencit resipien, *Chloroform*, ekstrak tapak dara 19,5 mg/ekor/hari, ekstrak temulawak 10,4 mg/ekor/hari dan larutan formalin buffer 10%.

Mencit diadaptasi selama satu minggu dan diberi pakan standar dan pemberian minum diberikan secara *ad libitum*. Pada minggu ke-dua seluruh mencit diinokulasi sel *Adenocarcinoma mammae* dengan dosis 0,2 ml *sub cutan* aksila kiri.¹¹ Setelah diinokulasi seluruh mencit dibagi secara acak menjadi dua kelompok, dengan jumlah masing-masing kelompok sebanyak tiga mencit tiap kelompok perlakuan. Mulai minggu ke-empat sampai ke-enam kelompok kontrol (K) hanya diberi pakan standar saja, sedangkan kelompok perlakuan (P) diberi pakan standar dan ekstrak tapak dara dengan dosis 19,5 mg/ekor/hari serta temulawak dengan dosis 10,4 mg/ekor/hari melalui sonde lambung. Ekstrak tapak dara dan temulawak tersebut merupakan hasil ekstraksi tumbuhan tapak dara dan temulawak.

Pada minggu ke-tujuh, seluruh mencit diterminasi dengan menggunakan narkose *chloroform*, kemudian diambil jaringan tumor dari payudara mencit. Setelah diproses preparat tumor dibaca berdasarkan parameter mikroskopis grading histologi dengan kriteria Bloom-Richardson yang dimodifikasi Eltson (B-R), merupakan hasil penjumlahan nilai formasi tubuler, mitosis dan pleimorfisme inti :⁹

1. nilai B-R 3,4 atau 5 : grade I (rendah)
2. nilai B-R 6 atau 7 : grade II (sedang)
3. nilai B-R 8 atau 9 : grade III (tinggi)

Pembacaan preparat dilakukan dibawah mikroskop dengan pembesaran 100x dan 400x dengan bimbingan dokter spesialis Patologi Anatomi.

Data hasil penelitian yaitu grading histologi preparat tumor kelompok kontrol dan perlakuan. Setelah di *edit* dan *dicoding*, akan *dientri* ke dalam *file* komputer. Kemudian dilakukan *cleaning* dan analisis statistik dengan *SPSS 13.0 for Windows*. Data dari dua kelompok tersebut diuji normalitasnya dengan uji *Kolmogorov Smirnov*. Bila distribusi datanya normal, dilakukan analisis parametrik dengan *Independent Sample T - Test*, sedangkan bila distribusi datanya tidak normal, dilakukan analisis non parametrik dengan uji *Mann-Whitney*. Nilai kemaknaan atau signifikasi uji ini adalah apabila nilai $p < 0,05$ (tingkat kepercayaan 95%).

HASIL

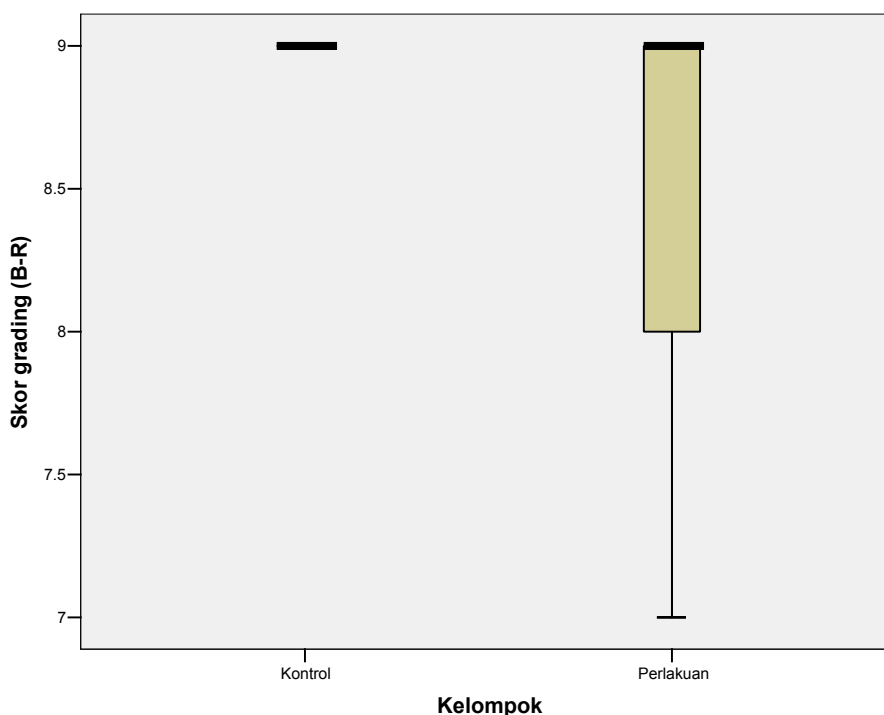
Data dari tabel 1 menunjukkan bahwa seluruh sampel dari kelompok K dan P memperlihatkan skor *grading* B-R = 9 (grade III), kecuali satu sampel dari kelompok P (P-1) yang memperlihatkan nilai B-R = 7 (grade II).

Tabel 1. Grading histologi Tumor *Adenocarcinoma mammae* mencit C3H

Kelompok	Grading histologi Tumor <i>Adenocarcinoma mammae</i> mencit C3H	
	Nilai B-R	Grade
K – 1	9.00	III
K – 2	9.00	III
K – 3	9.00	III

P - 1	7.00	II
P - 2	9.00	III
P - 3	9.00	III

Data hasil penelitian diuji normalitasnya dengan uji *Kolmogorov-Smirnov*, dan didapatkan ternyata data terdistribusi tidak normal ($p < 0,05$). Kemudian data dianalisa dengan uji non parametrik *Mann-Whitney*, ternyata terbukti tidak ada perbedaan grading histologi antara kelompok kontrol (K) dan kelompok perlakuan (P) secara signifikan, nilai $p = 0,317$ ($p > 0,05$).



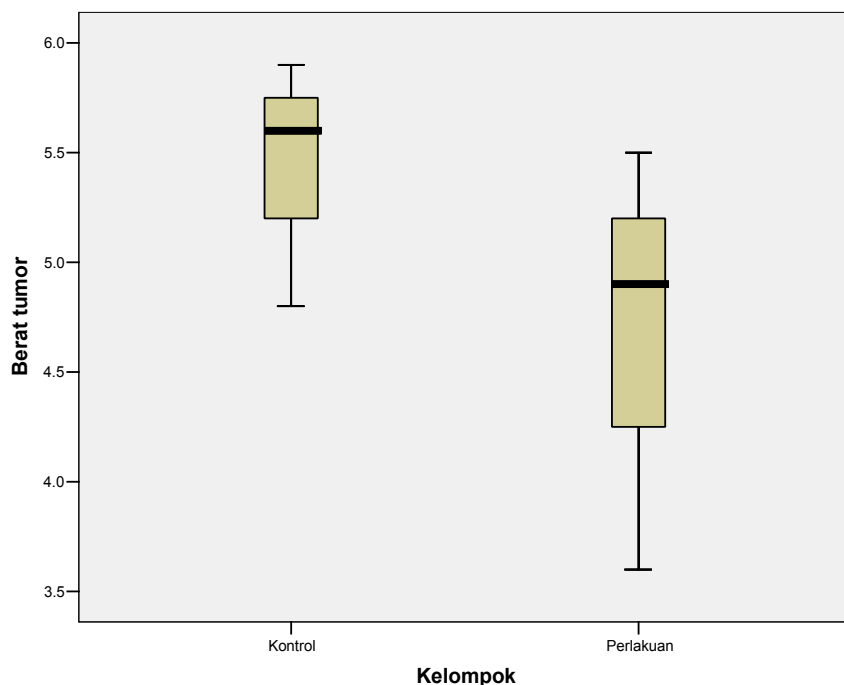
Gambar 1. Grafik Box- Plot nilai B-R kelompok kontrol dan perlakuan

Data dari tabel 2, menunjukkan adanya perbedaan berat dan volume *Adenocarcinoma mammae* mencit C3H pada kelompok kontrol dan perlakuan. Berat dan volume tumor kelompok perlakuan lebih rendah dibandingkan dengan kelompok kontrol (tabel 2). Kelompok kontrol mempunyai rerata berat 3.87 gr, rerata volume 3.16 ml. Kelompok perlakuan mempunyai rerata berat 1.67 gr, rerata volume 1.67 ml.

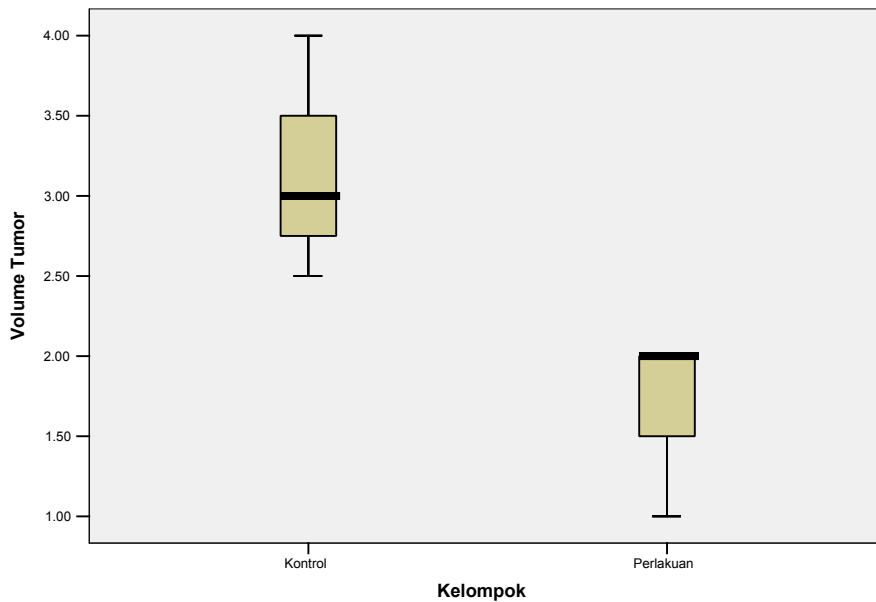
Tabel 2. Berat dan volume *Adenocarcinoma mammae* mencit C3H

Kelompok	Berat <i>Adenocarcinoma mammae</i> mencit C3H	Volume <i>Adenocarcinoma mammae</i> mencit C3H
	Berat (gram)	Volume(ml)
K – 1	3.83	3.0
K – 2	3.00	2.5
K – 3	4.79	4.0
P – 1	1.70	2.0
P – 2	1.05	1.0
P – 3	2.26	2.0

Seluruh data berat dan volume tumor diatas diuji normalitasnya dengan uji *Kolmogorov-Smirnov*. Pada berat tumor didapatkan ternyata data terdistribusi normal ($p > 0,05$). Kemudian data dianalisa dengan uji parametrik *Independent sample T-test*, ternyata terbukti adanya perbedaan berat tumor antara kelompok kontrol (K) dan kelompok perlakuan (P) secara signifikan, nilai $p = 0,024$ ($p < 0,05$). Untuk volume tumor didapatkan data terdistribusi tidak normal ($p < 0,05$), dilanjutkan analisa data dengan uji non parametrik *Mann-Whitney* ternyata terbukti adanya perbedaan volume tumor antara kelompok kontrol (K) dan kelompok perlakuan (P) secara signifikan, nilai $p = 0,046$ ($p < 0,05$).



Gambar 2. Grafik Box-Plot berat tumor kelompok kontrol dan perlakuan



Gambar 3. Grafik Box-Plot volume tumor kelompok kontrol dan perlakuan

PEMBAHASAN

Seperti jenis kanker lain, kanker payudara juga ditandai dengan pertumbuhan sel yang berlebihan, tidak terkendali, dan tidak terkoordinasi.¹² Sel kanker payudara memperbanyak diri dengan melakukan pembelahan. Pembelahan sel normal terjadi melalui tahap-tahap seperti replikasi DNA, mengkopi DNA (fase S), dan akhirnya membelah (masuk fase M).¹³

Pembelahan normal diatur oleh protein p53 di dalam sel. Protein p53 mengikat DNA kemudian menstimulasi gen lain untuk memproduksi protein p21 yang akan berinteraksi dengan *cell division stimulating protein* (cdk2) sehingga dihasilkan sinyal stop untuk pembelahan sel. Protein p53 dapat mengalami mutasi oleh pengaruh radiasi, virus, kimiawi, karsinogen, bahkan spontan. Mutasi p53 tidak dapat mengikat DNA sehingga tidak terbentuk protein p21 akibatnya sinyal stop tidak dihasilkan dan pembelahan sel tidak terkontrol.¹⁴

Pada sel tumor imunitas seluler lebih banyak berperan dibanding imunitas humoral. Efektor sistem imun seluler yang berperan dalam menghancurkan sel tumor adalah sel Tc, fagosit mononuklear, polimorf, sel NK. Makrofag yang diaktifkan, neutrofil dan sel NK yang diaktifkan oleh sel T, *Interleukin-2* (IL-2), dan *Interferon* (IFN) berperan pada imunitas non-spesifik yang mempunyai efek sitolitik atau sitostatik. Sel-sel tersebut menyerang semua jenis sel tumor.¹⁵

Tapak dara mengandung senyawa alkaloid yaitu vinblastin dan vinkristin yang dapat menghambat polimerasi mikrotubuli mitotik sehingga proses mitosis pada fase metafase dapat terhambat.⁴ Sedangkan

temulawak mengandung kurkumin yang dapat mengaktifkan sel limfosit T, sel limfosit B dan makrofag yang berfungsi sebagai media dalam sistem kekebalan pada tikus percobaan serta memperkuat kerja vinblastin dan vinkristin yang terkandung dalam tapak dara.^{6,7}

Penelitian ini mendapatkan bahwa tidak ada perbedaan grading histologi antara kelompok kontrol dan perlakuan secara signifikan. Kedua kelompok memperlihatkan grading histologi gr. III (tinggi), kecuali satu sampel dari kelompok perlakuan (P-1) yang memperlihatkan grading histologi gr. II (sedang).

Dari hasil penelitian diatas, membuktikan bahwa pemberian ekstrak tapak dara dengan dosis 19,5 mg/ekor/hari dan temulawak dengan dosis 10,4 mg/ekor/hari lewat sonde lambung selama tiga minggu pada kelompok perlakuan tidak menimbulkan perbedaan grading histologi *Adenocarcinoma mammae*.

Apabila dilihat dari parameter berat dan volume tumor yang diukur dalam gram dan ml pada seluruh sampel, menunjukkan adanya perbedaan berat dan volume *Adenocarcinoma mammae* mencit C3H pada kelompok kontrol dan perlakuan. Berat dan volume tumor kelompok perlakuan lebih rendah dibandingkan dengan kelompok kontrol.

Data-data penelitian diatas menjelaskan bahwa efek inhibisi polimerasi mikrotubuli mitotik ekstrak tapak dara dan efek pengaktifan sel limfosit T dan sel limfosit B ekstrak temulawak memang tidak menimbulkan perbedaan pada grading histologi *Adenocarcinoma mammae* atau tidak ada perbedaan gambaran histopatologi yang bermakna, atau dengan kata lain pemberian kedua ekstrak tersebut tidak menghambat progresifitas diferensiasi sel-sel tumor.

Pemberian ekstrak tapak dara dan temulawak tersebut diduga bermanfaat dalam menghambat pertumbuhan sel-sel tumor tersebut. Terbukti dengan adanya penurunan berat dan volume tumor yang bermakna. Data ini dapat digunakan sebagai kelengkapan informasi, bahwa kedua ekstrak tersebut memiliki potensi untuk dikembangkan lebih lanjut guna mengetahui manfaatnya dalam bidang kesehatan.

Tidak adanya perbedaan gambaran histopatologi yang bermakna, dapat dijelaskan dengan beberapa kemungkinan, yaitu; 1) jangka waktu penelitian yang kurang panjang sehingga pengaruh pemberian ekstrak tapak dara dan temulawak terhadap perbedaan gambaran histopatologi *Adenocarcinoma mammae* belum menunjukkan perbedaan grading histologi yang bermakna, 2) dosis ekstrapolasi yang tidak bervariasi sehingga tidak diketahui dosis yang optimal yang menimbulkan efek inhibisi progresifitas sel tumor yang bermakna, 3) jenis tumor yang diinokulasikan bersifat ganas sehingga sangatlah mungkin kemampuan sel tumor tumbuh

menjadi lebih cepat dan progresif dalam tubuh mencit yang sangat *susceptible* sehingga sulit terhambat, 4) jumlah sampel penelitian ini terbatas, sehingga didapatkan data terdistribusi tidak normal.

KESIMPULAN

Pemberian ekstrak tapak dara dan temulawak tidak menimbulkan perbedaan bermakna derajat histologik *Adenocarcinoma mammae* pada mencit C3H yang diberi ekstrak tapak dara dan temulawak dengan yang tidak diberi ekstrak tapak dara dan temulawak.

SARAN

Sebaiknya dilakukan penelitian serupa dengan sampel yang lebih banyak dan masa perlakuan diperpanjang untuk mengetahui pengaruh pemberian ekstrak tapak dara dan temulawak terhadap perbedaan gambaran histopatologi tumor *Adenocarcinoma mammae*.

Penelitian serupa dengan variasi dosis tapak dara dan temulawak yang lain juga perlu dilakukan untuk mengetahui dosis yang paling sesuai untuk menimbulkan efek inhibisi progresifitas sel tumor yang bermakna.

UCAPAN TERIMA KASIH

Penulis memanjatkan puji syukur kepada Allah SWT dan berterima kasih kepada Orang tua yaitu Bapak dan Ibu atas dorongan dan doanya, dr. Trilaksana Nugroho, MKes atas bimbingan dan koreksi yang selama ini diberikan, dr. Neni Susilaningsih, MKes selaku reviewer, staf laboratorium Patologi Anatomi FK-UNDIP, staf laboratorium Biokimia FK-UNDIP, staf laboratorium Biologi FMIPA-UNNES, PT. Phapros Semarang, keluarga, teman-teman dan pihak lain yang tidak dapat disebutkan satu persatu yang telah membantu terlaksananya pembuatan artikel penelitian ini.

DAFTAR PUSTAKA

1. Djerban Z, Rose L, Poetiray E, Soehartati. Kanker payudara: Yang Penting dan Perlu untuk Diketahui. *Medicinal Jurnal Kedokteran Kanker Payudara* 2003 Juli;4(2):8-12.
2. Anonymous. Breast Cancer: Statistics on Incidence, Survival, and Screening [disitasi 9 September 2005]. Available from: URL : HYPERLINK <http://imuginis.com/breasthealth/statistics.asp>.
3. Kardinan A , Taryono. Tanaman Obat Penggempur Kanker. Jakarta : Agromedia Pustaka. 2004 : 18-20
4. Saputra K, Soeprapto M, Roem S. Terapi Biologi Untuk Kanker. Surabaya : Airlangga University Press. 2000 : 57
5. Mangan Y. Cara Bijak Menaklukkan Kanker. Jakarta : Agromedia Pustaka. 2004 : 49-51,75-76
6. Purnomowati S, Yoganingrum A. Tinjauan Literatur Temulawak (*Curcuma xanthorrhiza Roxb*). Pusat Dokumentasi dan Informasi Ilmiah, Lembaga Ilmu Pengetahuan Indonesia. Jakarta,1997
7. Anonim. Khasiat Temulawak [disitasi 9 September 2005]. Available from : URL : HYPERLINK <http://enewsblog.com/purnomowati/post/2005-05-09/>
8. Robbins S, Cotran R, Kumar V. Dasar Patologi Penyakit. Jakarta : Penerbit Buku Kedokteran EGC. 1996 : 154
9. Sarjadi, Padmi T. Cancer Registration in Indonesia. *Asian Pasific Journal of Cancer Prevention* 2001 ; Vol 2 : 21-3
10. Anonymous. Histologic Grades of Breast Cancer : Helping Determine a Patient's Outcome [disitasi 4 Desember 2004]. Available from URL : HYPERLINK <http://www.imuginis.com/breasthealth/histologicgrades.asp>.
11. Purnawati. Pengaruh *Ganoderma lucidum* Dalam Menurunkan Derajat Histologik Adenokarsinoma Mamma Mencit C3H Melalui Peningkatan Kapasitas Ekspresi Perforin Oleh sel Mononuklear. Semarang : Program Pasca Sarjana Universitas Diponegoro, 2003.
12. Corvo, Philop R. Cancer Basics : What is Cancer ? 2000 [disitasi 4 Desember 2004]. Available from URL : HYPERLINK <http://www.drcorvo.yourmd.com/ypol/user/userMain.asp?siteid=1721396>
13. Anonymous. Cell Reproduction : Mitosis and Cancer [disitasi 2 Oktober 2004]. Available from URL : HYPERLINK http://www.biology.iupui.edu/biocources/N100/2k3ch8_mitosis_notes.html
14. Darwis I. Pencegahan, diet, dan kanker. *Medicinal Jurnal Kedokteran Kanker Payudara* 2003; Vol 4 : 4-7
15. Baratawidjaja KG. Immunologi Dasar, edisi ke-5. Jakarta : Balai Penerbit FKUI, 2000 : 219-22