

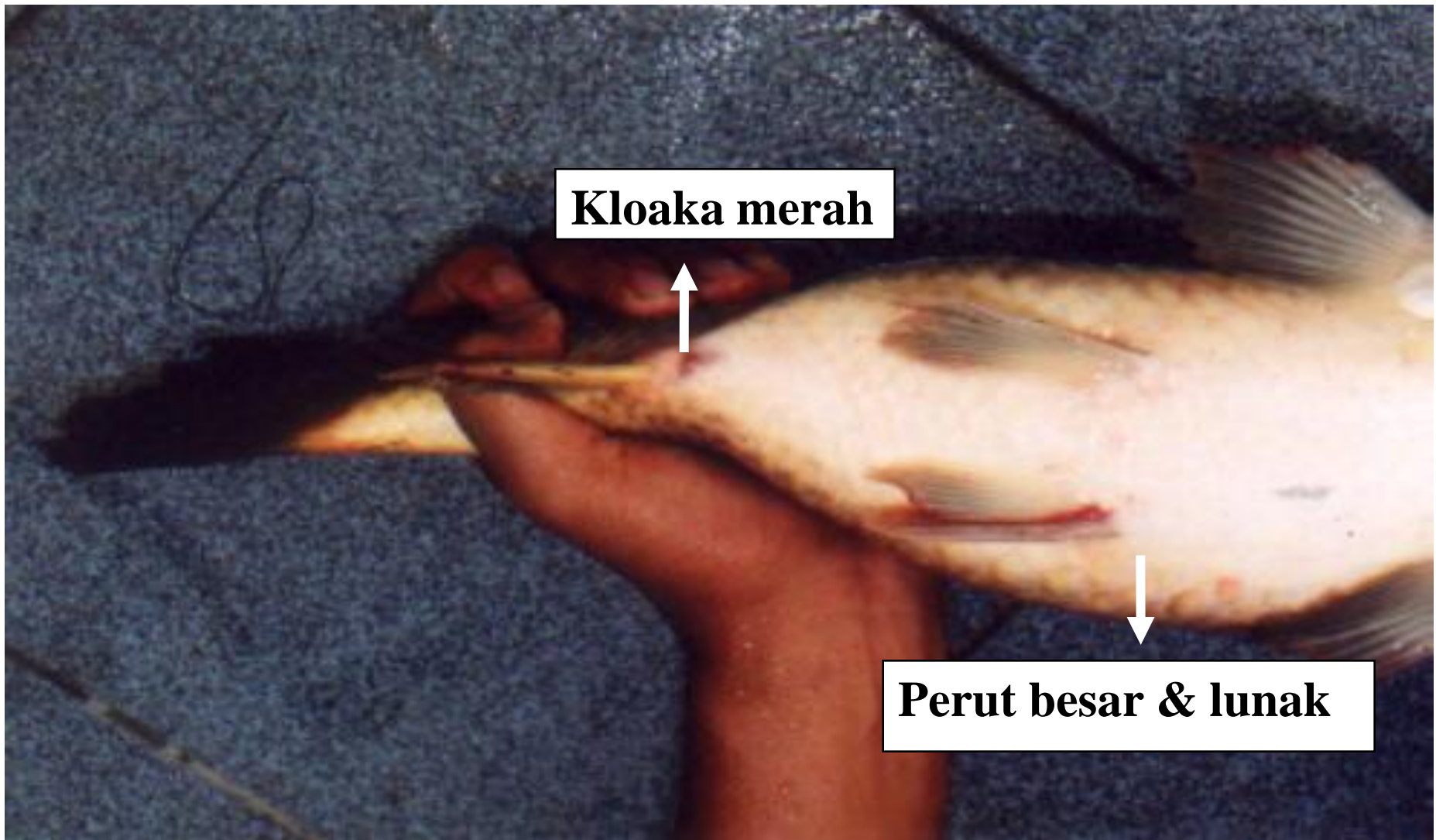
**PENGENALAN
ALAT KELAMIN BETINA DAN JANTAN
PADA IKAN TELEOSTEI KE – 2**

**MEMAHAMI INDUK DAN PEJANTAN
MATANG GONAD**

**OLEH
DR. IR. FAJAR BASUKI MS.**

**MATA KULIAH TEKNOLOGI PEMBENIHAN IKAN
KODE MATA KULIAH : PKB 452**

**PS BUDIDAYA PERAIRAN JURUSAN PERIKANAN, FPIK
UNIVERSITAS DIPONEGORO
SEMARANG**



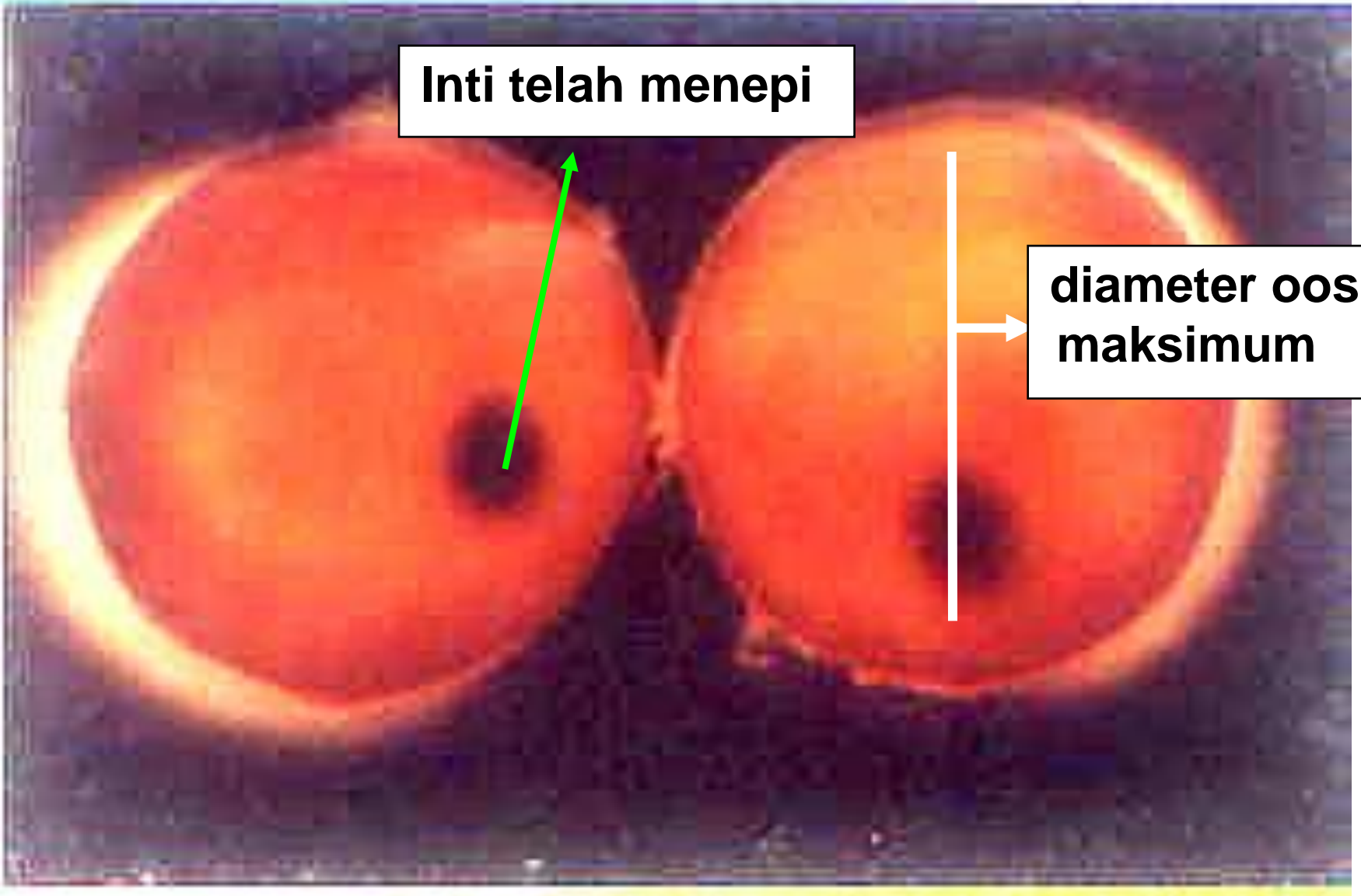
Kloaka merah

Perut besar & lunak

Ciri-ciri fisik induk matang gonad

Inti telah menepi

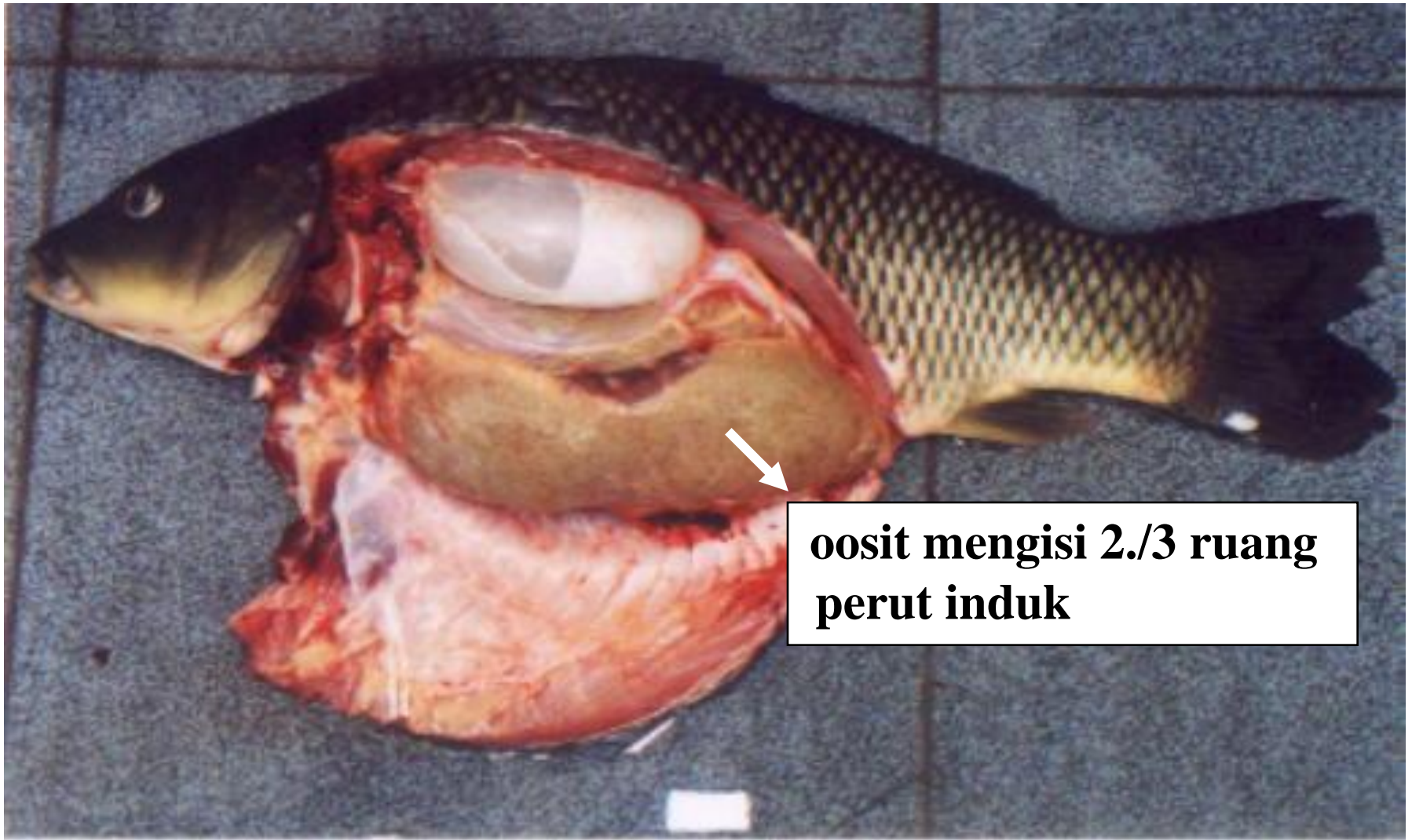
**diameter oosit
maksimum**






**oosit mengisi 2/3 ruang
perut induk**

**Oosit mengisi 2/3 ruang perut induk
ikan tawes (*Puntius sp*)**



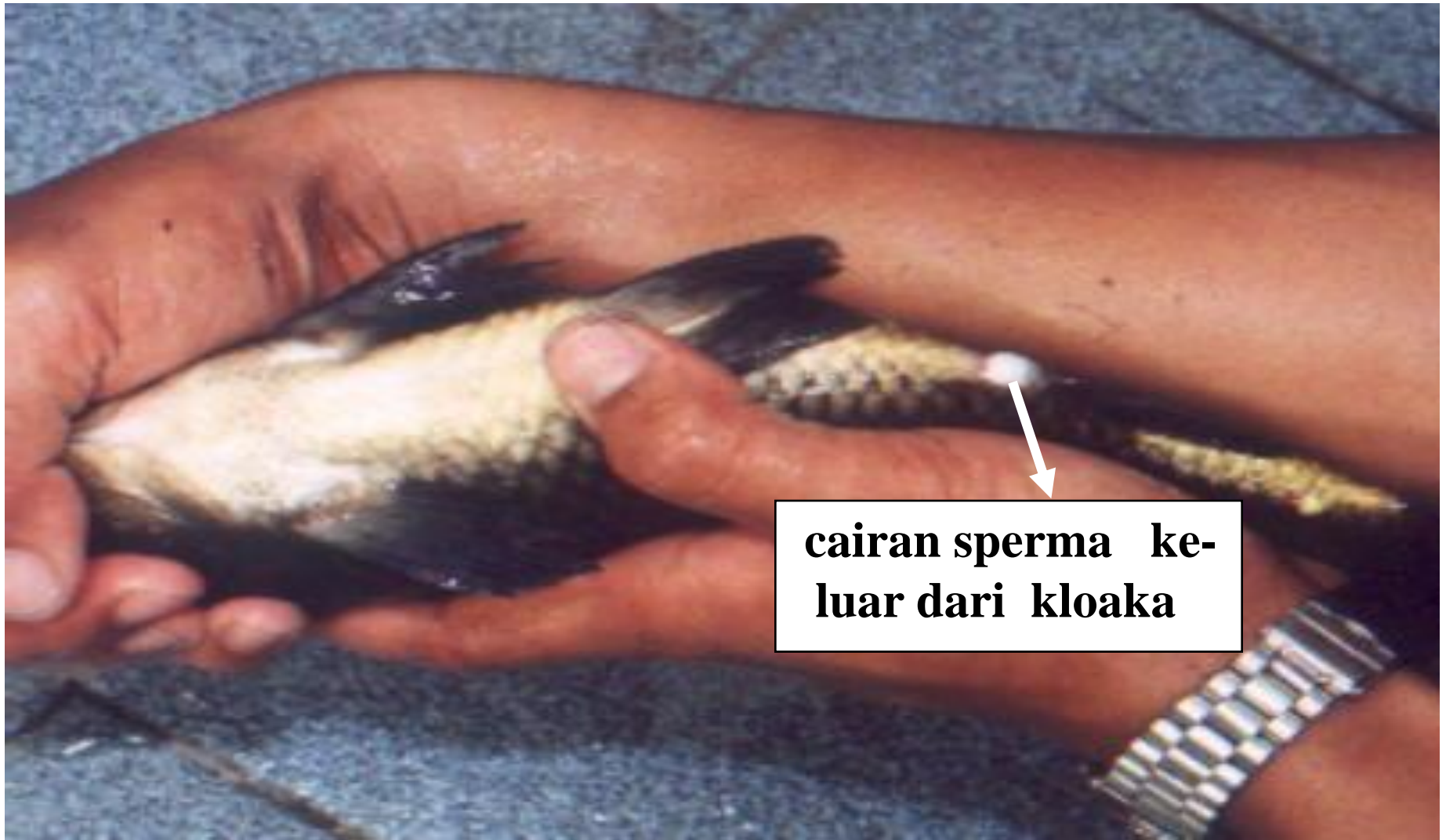**oosit mengisi 2./3 ruang
perut induk**

**Oosit mengisi 2/3 ruang perut
induk ikan mas (*Cyprinus carpio*)**



**oosit mengisi 2/3 ruang
perut induk**

**Oosit mengisi 2/3 ruang perut induk
ikan hias laut kepe-kepe strip delapan
(*Caetodon sp*)**




cairan sperma keluar dari kloaka

Pejantan ikan mas (*Cyprinus carpio*) yang siap dipijahkan dengan tanda kalau perutnya ditekan keluar cairan putih kental (milt) dari kloakanya




**Pejantan ikan tawes (*Puntius sp*)
yang siap dipijahkan**



**sperma penuh
berwarna keputihan**

**Pejantan ikan mas (*Cyprinus
carpio*) yang siap dipijahkan**



Pejantan ikan hias laut kepe-kepe strip delapan (*Caetodon sp*) yang siap dipijahkan