

Kepada Yth :

Diajukan tanggal :


616.212

W10

u c

LAPORAN PENELITIAN

**KESESUAIAN PEMERIKSAAN X FOTO SINUS PARANASAL
PROYEKSI CALDWELL'S DAN LATERAL DALAM MEMBANTU
MENEGAKKAN DIAGNOSIS ETMOIDITIS**



Oleh :

ROKHMAT WIDIATMA

Pembimbing :

dr. F.X. HARTONO, Sp Rad

dr. . SUPRIHATI, Sp THT, MSc

BAGIAN RADIOLOGI FAKULTAS KEDOKTERAN UNDIP /

RSUP Dr. KARIADI SEMARANG

2001

UPT-PUSTAK-UNDIP

HALAMAN PENGESAHAN


Judul Penelitian : Kesesuaian Pemeriksaan X Foto Sinus Paranasal Proyeksi Caldwell's dan Lateral Dalam Membantu Menegakkan Diagnosis Etmoiditis.

Oleh : Rokhmat Widiatma
NIP : 140 328 946
NIM : G3E097038
Bagian : Radiologi FK.UNDIP Semarang
Pembimbing I : dr.FX Hartono, Sp Rad
Pembimbing II : dr. Suprihati, Sp THT, MSc

Semarang, Maret 2001


Telah diteliti dan disetujui oleh :

Pembimbing I


Dr. FX Hartono, Sp. Rad


NIP : 140 151 550

Ketua Program Studi Radiologi
FK.UNDIP Semarang


Dr. Eddy Sudiyanto, SpRad

NIP : 140 151 550

Pembimbing II


dr. Suprihati, SpTHT, MSc

NIP : 130 605 721

Ketua Bagian Radiologi
FK. UNDIP Semarang

Dr.H.Djoko Untung T.SpRad

NIP : 130 354 863

ABSTRACT

Background. Etmoiditis places the second series for the most occurred after the sinusitis maxillaris. After knowed patogenesis of sinusitis, to appear etmoid sinuses involved earliest. This examination expected could be diagnosis etmoiditis useful and decrease the demand of x photo etmoid sinuses.

Obyective. Comparising of the examination between x photo paranasal sinuses Caldwell's and lateral projection in assisting diagnosis of etmoiditis.

Material and methods. This examination for patient are sent from THT departement with suspected etmoiditis. Radiologic parameter for used diagnostic there is cloud in the etmoid sinuses. Data from the research are presented in the form of table. The agreement among variables is verified by counting the index of the agreement (Kappa)

Result. At the agreement of reading x photo Caldwell's and lateral projection's by the first and second examiners, it is found the sures of Kappa are 0,46 and 0,68. At the agreement of Caldwell's by the first and second examiners is 0,46. At the agreement of lateral projections by the examiners is 0,28.

Conclusion. Every examiner in reading both projection's photo cohnsistenly uses diagnostic etmoiditis. When in reading Caldwell's photo, both of the examiners have some agreement. But when in reading lateral photo, both of the examiners have the significant difference.

Key words. Etmoiditis-Caldwell's and lateral projection's-radiologic parameter

ABSTRAK

Latar belakang. Etmoiditis menempati urutan kedua sering terjadinya setelah sinusitis maksilaris. Dengan diketahuinya patogenesis sinusitis, ternyata sinus etmoid merupakan sinus paranasal pertama yang terkena radang. Penelitian ini bermaksud agar dapat mendiagnosis kelainan di sinus etmoid dengan lebih tepat dan dapat mengefisienkan banyaknya foto yang digunakan.

Tujuan. Membandingkan kesesuaian pemeriksaan x foto sinus paranasal proyeksi Caldwell's dan lateral dalam membantu menegakkan diagnosis etmoiditis.

Material dan metode Penelitian ini dilakukan pada penderita kiriman dari poliklinik THT yang dicurigai etmoiditis. Data hasil penelitian disajikan dalam bentuk tabel-tabel. Kesesuaian antar masing-masing variabel diuji dengan menghitung besarnya " agreement" Kappa.

Hasil. Pada kesesuaian pembacaan x foto sinus paranasal proyeksi Caldwell's dan lateral oleh pemeriksa I dan II didapatkan nilai Kappa masing-masing sebesar 0,46 dan 0,68. Pada kesesuaian pembacaan foto proyeksi Caldwell's oleh pemeriksa I dan II, didapatkan nilai 0,46 . Pada kesesuaian pembacaan foto proyeksi lateral oleh pemeriksa I dan II, didapatkan nilai 0,28 .

Kesimpulan. Dalam membaca foto kedua proyeksi tersebut, masing-masing pemeriksa masih konsisten dalam menegakkan etmoiditis. Dalam membaca foto proyeksi Caldwell's., kedua pemeriksa masih punya kesamaan . Namun dalam membaca foto proyeksi lateral , kedua pemeriksa mempunyai perbedaan yang cukup bermakna.

Kata kunci. Etmoiditis- Proyeksi Caldwell's dan lateral- parameter radiologi

KATA PENGANTAR

Kami panjatkan segala puji kehadurat Allah swt atas segala limpahan rahmat dan hidayahNya, sehingga penelitian yang berjudul " Kesesuaian x foto sinus paranasal proyeksi Caldwell's dan Lateral dalam membantu menegakkan diagnosis etmoiditis " dapat selesai.

Penelitian ini untuk melengkapi persyaratan Progran Pendidikan Dokter Spesialis Fakultas Kedokteran Universitas Diponegoro Semarang.

Bersama ini kami ucapkan terima kasih yang tulus kepada :

1. Direktur RSUP Dr. Kariadi Semarang yang telah memberikan fasilitas untuk dapat terselesaikannya penelitian ini.
2. Dekan Fakultas Kedokteran Universitas Diponegoro Semarang yang telah memberikan kesempatan untuk belajar ilmu Radiologi.
3. Ketua Bagian / SMF Radiologi RSUP Dr. Kariadi atas bimbingannya.
4. Para guru / dosen di Bagian Radiologi RSUP Dr Kariadi atas saran dan arahnya.
5. dr. FX Hartono , SpRad atas bimbingannya di bidang radiologi.
6. dr. Suprihatin, SpTHT, MSc atas bimbingannya di bidang THT
7. Ir. Vivi Viraviridianti, MM atas bimbingannya di bidang metodologi penelitian.
8. Seluruh staf dan karyawan di Bagian Radiologi FK UNDIP/RSUP Dr. Kariadi
9. Pasien dan keluarga pasien.

Penulis menyadari hasil penelitian ini masih jauh dari sempurna, oleh karena itu saran dan kritik yang bermanfaat sangat penulis harapkan. Semoga penelitian ini dapat memberi manfaat bagi kita semua.

Semarang, Maret 2001

Penulis

DAFTAR ISI

halaman

Halaman Judul	i
Halaman Pengesahan	ii
Kata Pengantar	iii
Daftar Isi	iv
Daftar Tabel dan Gambar	v
BAB I PENDAHULUAN	1
1.1. Latar belakang masalah	2
1.2. Rumusan masalah	2
1.3. Tujuan penelitian	2
1.4. Manfaat penelitian	2
BAB II TINJAUAN PUSTAKA	3
2.1. Anatomi	3
2.2. Patogenesis	5
2.3. Faktor predisposisi ..	8
2.4. Diagnosis	8
2.5. Pemeriksaan x foto sinus paranasal	9

BAB III	KERANGKA TEORI DAN HIPOTESIS	16
3.1.	Kerangka teori	16
3.2.	Kerangka konsep	17
3.3.	Hipotesis	17
BAB IV	METODOLOGI PENELITIAN	18
4.1	Rancangan penelitian	18
4.2	Populasi dan sampel	18
4.3	Variabel penelitian	19
4.4	Alur penelitian	20
4.5	Cara kerja	21
4.6	Analisa statistik	21
BAB V	HASIL PENELITIAN DAN PEMBAHASAN	22
5.1.	Jumlah penderita	22
5.2.	Tabulasi	22
BAB VI	KESIMPULAN DAN SARAN	28
6.1	Kesimpulan	28
6.2	Saran	28
DAFTAR PUSTAKA		29

DAFTAR TABEL :

Tabel I	: Distribusi umur dan jenis kelamin	22
Tabel II	: Kesesuaian pembacaan x foto sinus paranasal proyeksi Caldwell's dan lateral oleh Pemeriksa I	23
Tabel III	: Kesesuaian pembacaan x foto sinus paranasal proyeksi Caldwell's dan lateral oleh Pemeriksa II	24
Tabel IV	: Kesesuaian pembacaan x foto sinus paranasal proyeksi Caldwell's oleh Pemeriksa I dan II	24
Tabel V	: Kesesuaian pembacaan x foto sinus paranasal proyeksi Lateral oleh Pemeriksa I dan II	24

DAFTAR GAMBAR :

Gambar 1	: Gambar sinus etmoid potongan aksial	12
Gambar 2	: Gambar sinus etmoid potongan koroner	12
Gambar 3	: Gambar sinus etmoid potongan lateral	12
Gambar 4	: Komplek osteomeatal	12
Gambar 5	: Posisi x foto sinus paranasal proyeksi Caldwell's	13
Gambar 6	: Posisi x foto sinus paranasal proyeksi Lateral	13
Gambar 7	: Gamb. radiograf x foto sinus paranasal proyeksi Caldwell's	14
Gambar 8	: Keterangan gambar foto proyeksi Caldwell's	14
Gambar 9	: Gamb. radiograf x foto sinus paranasal proyeksi Lateral	14
Gambar 10	: Keterangan gambar foto proyeksi Lateral	14

BAB I

PENDAHULUAN

1.1. Latar Belakang Penelitian.

Radang sinus etmoidalis menempati urutan kedua pada faktor sering terjadinya, sesudah sinusitis maksilaris . Proctor menyatakan bahwa sumber infeksi pada cavum nasi dan sinus paranasalis berasal dari infeksi sinus etmoid anterior . Dalam suatu penelitian ditemukan bahwa yang pertama kali terkena infeksi adalah sinus etmoid, yang kemudian meluas ke sinus maksila dan sinus frontal ^{1,2}

Sedangkan Djoko Waspodo tahun 1984 dalam laporannya dari 46 kasus yang diselidiki sebanyak 36 kasus (71,74 %) merupakan sinusitis etmoidalis dan telah dilakukan etmoidektomi. Sedangkan Stankiewics tahun 1987 menyatakan sebanyak 17 % dari 300 kasus adalah etmoiditis ^{1,2} .

Antara sinus yang satu dengan lainnya adalah saling berhubungan, sehingga sering terjadi kesulitan dalam menentukan suatu sinusitis paranasal tertentu oleh karena gejalanya sangat bervariasi dan tidak khas. Diagnosis sinusitis pada umumnya didasarkan atas kelainan gambaran radiologik, dimana dibutuhkan alat-alat diagnostik tertentu yang tidak didapatkan di semua pelayanan kesehatan. Keterlambatan atau kesalahan diagnosis juga menyebabkan angka kejadian sinusitis cukup tinggi. ^{1,2}

Oleh karena seringnya sinus etmoid menjadi penyebab pertama terjadinya kasus sinusitis, maka dalam tulisan ini kami membahas hal-hal diagnostik dan pengambilan x foto polos sinus etmoidalis sehingga didapat hasil yang baik, agar dalam mendiagnosa kelainan di tempat tersebut bisa lebih tepat, sehingga kasus terjadinya sinusitis yang

berawal dari etmoiditis bisa dikurangi. Tulisan ini kami tujukan kepada sejawat dokter untuk dapat mempersempit dalam hal permintaan x foto polos sinus etmoid, mengingat foto sinus paranasal ada beberapa macam.

1.2. Rumusan Masalah

Sejauh mana kesesuaian pemeriksaan x foto sinus paranasal proyeksi Caldwell's dan Lateral dalam membantu menegakkan diagnosis etmoiditis.

1.3. Tujuan Penelitian

1.3.1. Tujuan umum : untuk menganalisa kesesuaian pemeriksaan x foto sinus paranasal proyeksi Caldwell's dan Lateral dalam membantu menegakkan diagnosis etmoiditis.

1.3.2. Tujuan khusus :

- a. Adakah kesesuaian posisi Caldwell's dan lateral pada masing-masing pemeriksa.
- b. Adakah kesesuaian posisi Caldwell's antar pemeriksa.
- c. Adakah kesesuaian posisi lateral antar pemeriksa.

1.4. Manfaat Penelitian.

- Manfaat Pendidikan
 - Untuk menambah wawasan dalam menilai x foto sinus paranasal
- Manfaat Penelitian
 - Untuk langkah awal penelitian selanjutnya, yaitu sinus paranasal yang lain
- Manfaat Pelayanan
 - Meningkatkan kualitas pembacaan x foto sinus paranasal.

BAB II

TINJAUAN PUSTAKA

2.1. Anatomi

Sinus etmoidalis sudah ada sejak lahir dan berkembang sampai dewasa, kurang lebih umur 14 tahun. Sinus etmoidalis terdiri dari beberapa rongga udara kecil-kecil karenanya disebut *selule* atau *labirin* yang terletak di dalam tulang etmoid. Jadi berada di bagian superior dinding lateral hidung dan dinding medial rongga mata. Jumlah rongga kanan kiri tidak sama, setiap sisi sekitar 3 sampai 18 rongga. Selule etmoid keseluruhannya berbentuk piramid dengan basisnya di bagian posterior.^{3,4,5}

Sinus etmoidalis dibentuk oleh ruangan berdinding tipis baik dalam bentuk maupun ukuran, yang dihubungkan dengan labirin etmoidalis. Labirin ini berdekatan pada masing-masing sisi dari lamina kribiformis dari tulang etmoid. Bagian posterior dari labirin dipisahkan dari tulang maksila oleh lamina perpendikularis tulang palatina. Lamina orbitalis dari tulang etmoid membentuk dinding medial tulang orbita, tetapi tidak menutup labirin di sebelah anterior dan digantikan oleh tulang lakrimal dimana berhubungan dengan prosesus frontalis maksila anterior.^{4,7,14}

Sinus etmoid bermuara di rongga hidung di superior atau inferior bula atau di meatus media dan adapula di resesus frontal, meatus superior atau supero-posterior konka superior. Karena adanya muara yang bermacam-macam letaknya, maka sinus etmoid dibagi atas : *selule etmoid anterior* yang bermuara di meatus media, *selule etmoid media* yang bermuara di superior atau inferior bula dan *selule etmoid posterior* yang bermuara di meatus superior

Tetapi ada beberapa pakar mengatakan bahwa selule etmoid media ini termasuk selule etmoid anterior.^{3,4,5}

Keistimewaan sinus etmoid selain muara di rongga hidung yang bermacam-macam dan tumbuh kembang sering tidak hanya di tulang etmoid, tapi menyebar ke tulang frontal bahkan sampai di superior rongga mata dan disebut sinus frontalis. Selain itu sinus etmoid dapat juga invasi ke tulang maksila menjadi sinus maksila dan tidak jarang tumbuh masuk ke tulang sfenoid menjadi sinus sfenoid.^{4,7,8}

a. *Selule etmoid anterior.*^{3,4,5}

Selule etmoid anterior atas dasar lokasi dan letak muaranya di dalam rongga hidung dapat dibedakan :

- Selule resesus frontalis dengan muaranya di meatus media.
- Selule infundibuli muaranya di infundibulum etmoid.
- Selule bula (selule etmoid media) muaranya langsung di meatus media atau di superior bula etmoid.

Selule resesus frontalis inilah yang sering tumbuh masuk tulang frontal, sehingga menyebabkan sinus frontalis tidak teratur ataupun asimetris. Selule etmoid infundibuli atau bula dapat tumbuh masuk ke tulang frontal atau tulang maksila⁹.

b. *Selule etmoid posterior*^{3,4,5}

Selule etmoid posterior jumlahnya tiap sisi antara 1 sampai 6 rongga udara. Selule etmoid posterior dan selule etmoid bula tumbuh ke arah posterior dan anterior sehingga

terjadi tumpang tindih. Kadang-kadang demikian juga halnya dengan selule etmoid infundibuli. Sedang selule etmoid posterior sendiri dapat tumbuh ke dalam tulang sfenoid dan akan mendesak sinus sfenoid sampai tidak tumbuh atau rudimenter.

Selule etmoid yang tumbuh kembang invasi ke tulang sekitarnya dapat menyebabkan dinding rongga mata menjadi tipis sekali. Akibatnya bila ada etmoiditis mudah sekali menyebabkan selulitis orbite.⁹

Maka dari itu apabila melakukan etmoidektomi haruslah berhati-hati sekali dan selalu ingat akan komplikasi akibat etmoidektomi, mengingat tumbuh kembang selule etmoid dapat begitu luas.¹⁵

2.2. Patogenesis.

Informasi tentang anatomi dan penyakit sinus sangat minimal, sebelum digunakannya pemeriksaan radiologik tomografi dengan computer (CT), sehingga para dokter mengetahui adanya sinusitis setelah penyakitnya lanjut atau sudah ada komplikasi baik perluasan ke arah sinus maupun adanya perubahan yang nyata dalam gambaran x foto.³

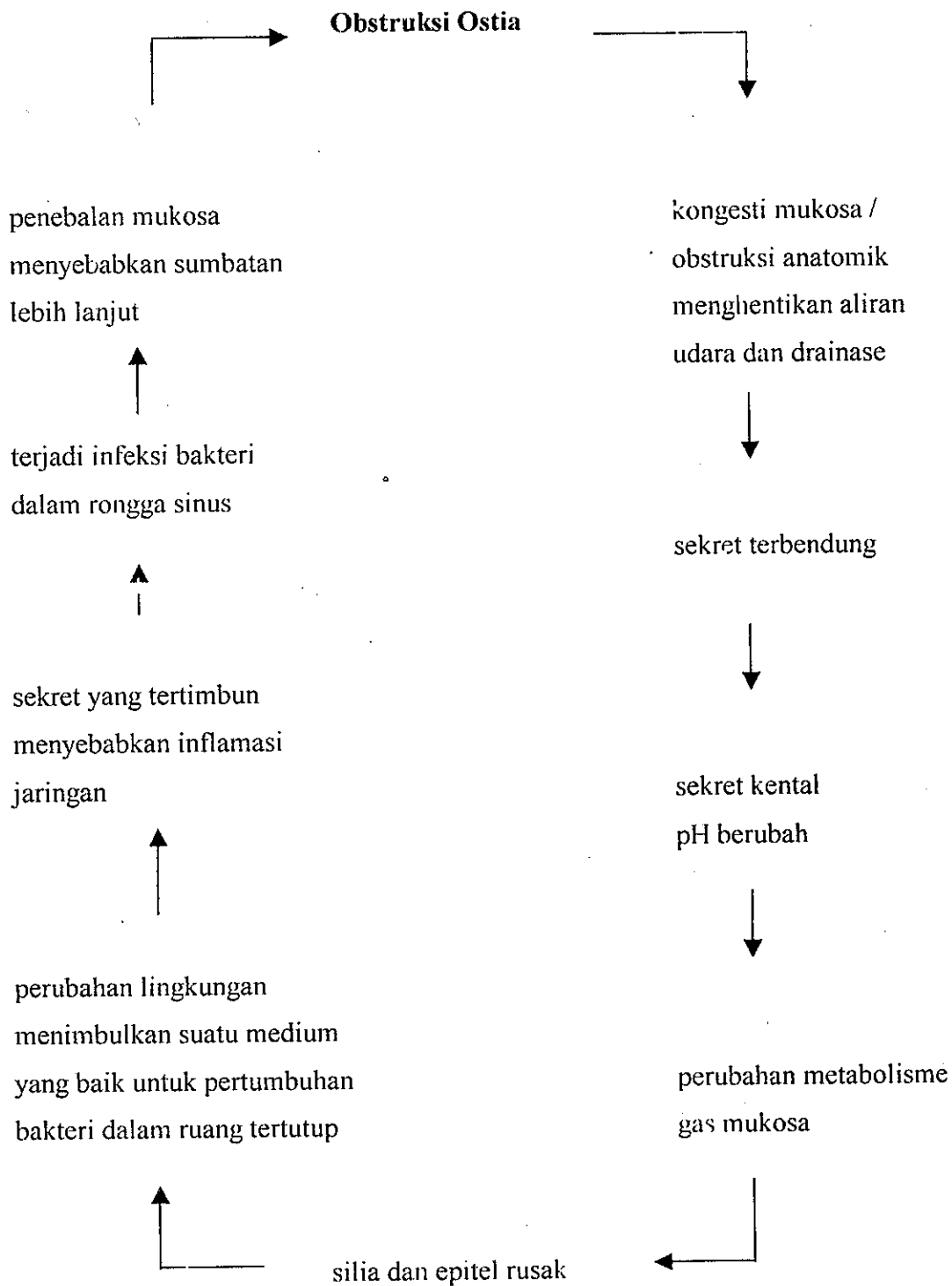
Setelah digunakannya pemeriksaan CT dapat diketahui struktur sinus dan ternyata pada sebagian besar kasus sinusitis merupakan akibat dari kelainan di daerah *komplex ostiomeatal* (terletak di selule etmoid anterior). Yang termasuk komplek ostiomeatal adalah infundibulum etmoid, hiatus semilunaris, pros. uncinatus, bula etmoid, ostium sinus maksila, resesus frontal, dan sel-sel etmoid anterior beserta ostiumnya. Komplek ostiomeatal berbatas di bagian medial dengan konka media, bagian antero inferior dengan pros. uncinatus dan lateral dengan dinding rongga hidung. Infundibulum etmoid

merupakan serambi depan sinus maksila dan resesus frontal adalah serambi depan sinus frontal. Daerah ini merupakan tempat sempit (stenotic area) yang hanya dapat terlihat dengan naso-endoskopi, dimana merupakan tempat drainase utama dan ventilasi sinus maksila dan sinus frontal.³

Selain itu ditemukan pula bahwa sinus etmoid merupakan sinus yang paling sering terkena peradangan. Juga menjadi lebih jelas bahwa faktor predisposisi anatomi berperan bersama-sama dengan mikroflora dalam menyebabkan sinusitis. Selain itu kebersihan (clearance) sinus diperlukan integrasi antara fungsi silia yang normal, membran mukosa yang utuh dan produksi mukus yang normal.^(3,6)

Sumbatan ostia sinus merupakan permulaan dari suatu sinusitis akut yang jika tak diobati atau diobati secara tidak adekuat dapat merupakan penyebab terjadinya sinusitis kronik. Obstruksi ostia sinus dapat disebabkan oleh pembengkakan mukosa secara lokal atau oleh karena obstruksi mekanik. Suatu obstruksi ostia menurunkan tekanan O_2 dalam sinus. Akibatnya terjadi lingkungan yang hipoksik dalam rongga sinus yang menyebabkan suatu perubahan flora yang predominan aerobik menjadi anaerobik. Obstruksi ostia juga menyebabkan tertumpuknya sekret sinus yang bersifat asam, yang mempengaruhi aktifitas metabolisme dan multiplikasi bakteri. Selain itu fungsi proteksi lokal silia, mukosa sinus dan fungsi bakterisid menjadi lemah.^{3,6}

Dari *obstruksi ostia* sebagai titik awal terjadinya sinusitis dan perkembangan bakteri di dalam sinus dapat digambarkan suatu siklus yang disebut sebagai *siklus sinusitis*, seperti terlihat pada gambar dibawah ini⁶ :



Bagan : Siklus sinusitis

2.3. Faktor Predisposisi.

Setelah jelas bahwa dijumpai bakteri di dalam sinus yang normal, maka ostia sinus yang tertutup karena berbagai penyebab akan mengisolasi bakteri dalam suatu lingkungan dengan udara dan cairan yang sangat baik untuk berkembang biak sehingga sinusitis akut dapat terjadi. Kemungkinan lain kuman patogen dari rongga hidung yang infeksi dapat masuk ke rongga sinus waktu mengeluarkan ingus, kemudian terjebak di dalam rongga sinus karena terjadi sumbatan ostia^{3,6} :

Jadi selain adanya kuman di dalam rongga sinus, adanya sumbatan ostia oleh berbagai penyebab sangat penting perannya untuk terjadinya sinusitis. Berbagai faktor yang dapat merupakan predisposisi terjadinya sinusitis misalnya : penyakit sistemik dan sindrom seperti kistik fibrosis, defisiensi imun, bronkiektasi, sindrome silia imotil dan intoleransi aspirin merupakan predisposisi yang penting pada orang dewasa.^{3,6}

Selain itu faktor lokal yang penting adalah : infeksi akut saluran napas atas, rinitis alergi, kesalahan pemakaian obat dekongestan lokal, adenoid hipertrofi, septum deviasi, tumor, adanya benda asing, merokok dan juga kelainan gigi yang berdekatan dengan sinus.^{3,6}

2.4. Diagnosis

Diagnosis sinusitis etmoidalis dapat dilakukan dengan mengumpulkan gejala dan tanda. Disamping itu harus ditambah dengan pemeriksaan penunjang lainnya, misalnya x foto polos sinus paranasal atau pemeriksaan endoskopi dan alat canggih lainnya.

Gejala dan tanda dari sinusitis etmoidalis bervariasi dan kadang-kadang tidak spesifik. Gejala yang dikeluhkan penderita adalah : hidung tersumbat, sakit kepala di

daerah dahi dan atau di periorbital dan temporal, dimana bila batuk atau tiduran terlentang rasa nyeri makin bertambah, adanya riak atau dahak yang keluar dari hidung ke tenggorok, gangguan penciuman dan kadang-kadang hilangnya resonansi ^{7,8,9}.

Sedangkan *tanda* yang didapat pada pemeriksaan klinis dengan rinoskopi anterior yaitu : pembengkakan konka media, mukosa kadang merah, dan yang utama adanya pus di meatus media. Pada pemeriksaan x foto polos sinus etmoid tampak kesuraman di daerah tersebut ^{7,8,9}.

Satu sinus dengan sinus yang lain saling berhubungan, maka tidak jarang infeksi terjadi pada lebih dari satu sinus. Oleh karena itu tanda dan gejalanyapun dapat bervariasi dan tidak khas ¹³.

Sinus maksila dan etmoid merupakan sinus yang paling sering mengalami infeksi, terutama pada anak-anak. Tetapi yang paling sering terkena infeksi pertama adalah sinus etmoid, yang kemudian meluas ke sinus maksila dan sinus frontal. Infeksi sinus etmoid sering terabaikan, karena diagnosis sinusitis biasanya dipastikan dengan x foto, dimana sinus etmoid sulit dievaluasi dengan foto polos proyeksi apapun ^{8,9}.

2.5. Pemeriksaan X Foto Sinus Paranasal

Ada beberapa proyeksi x foto sinus paranasal, dimana masing-masing mempunyai kelebihan dan kekurangan. Proyeksi x foto sinus paranasal yang biasa digunakan adalah Caldwell's, Water's dan Lateral. Dibawah ini akan dibahas proyeksi tersebut, terutama yang berhubungan dengan sinus etmoidalis, yaitu Caldwell's dan Lateral.

2.6.1 *Proyeksi Caldwell's.*

Proyeksi foto ini bertujuan terutama untuk melihat gambaran dari sinus frontal dan etmoid. Cara pelaksanaannya adalah sebagai berikut : Pasien dalam keadaan duduk / berbaring membelakangi sinar (posisi PA), mid line sagital kepala tepat dengan garis tengah meja, tangan disamping badan dan bahu sejajar dengan permukaan meja, kepala / muka lurus ke depan dengan hidung menempel pada meja, garis orbito-meatal tegak lurus meja, sinar x dengan sudut 15° diarahkan secara horisontal ke glabella, selama difoto pasien tahan napas untuk fiksasi ^{10,11}

Proyeksi Caldwell's memperlihatkan gambaran yang jelas dari sinus etmoid. Permukaan orbita, yaitu lamina papyracea pada sinus etmoid berkembang dari lacrimal crest posterior ke ujung posterior sinus. Lamina papyracea diwakili oleh 2 garis, dimana sinus itu menyempit ke arah anterior dan melebar ke arah posterior ^{12,13}

Sebuah septum membagi sinus etmoid dari sinus maksilaris yang ada dibawahnya. Permukaan medial sinus etmoid dihalangi oleh susunan tulang nasal. Atap sinus etmoid, yaitu fovea etmoidalis terletak pada sudut 40° terhadap permukaan film, sehingga sulit diidentifikasi. Permukaan perpendikuler mid line dan etmoid os vomer membagi fossa nasal dan bercampur secara inferior dengan palatum durum ^{10,11}

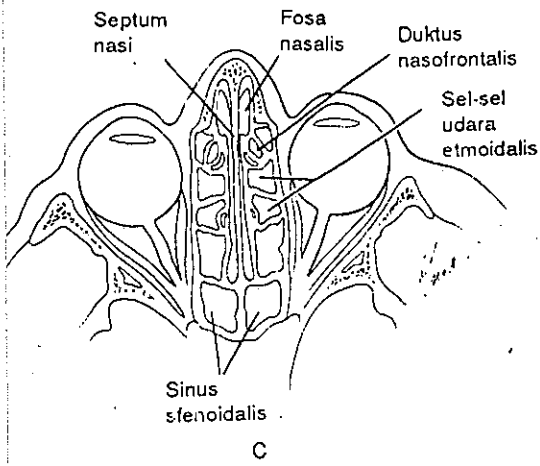
2.6.2. *Proyeksi Lateral.*

Proyeksi foto ini dapat menampilkan gambaran sinus frontal, sfenoid, maksila dan etmoid air cell. Cara melaksanakan adalah sebagai berikut : pasien duduk / berdiri di depan meja dengan kepala dimiringkan, sehingga mid line sagital kepala pada sisi yang diperiksa sejajar dengan kaset, garis interpupularis tegak lurus dengan kaset, tangan

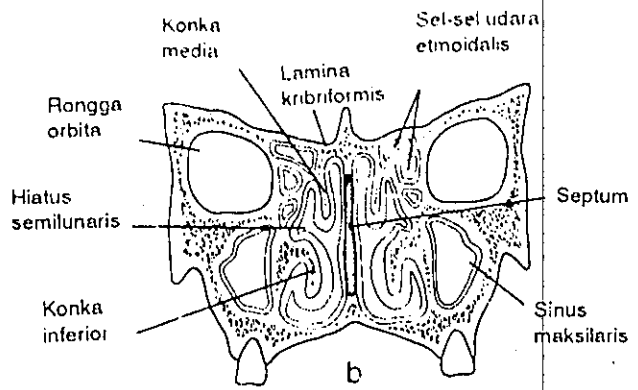
menempel meja sepanjang sisi badan, outer cantus orbita dipusatkan pada tengah kaset, sinar diarahkan secara horisontal pada outer cantus orbita dan tegak lurus film, selama difoto pasien tahan napas untuk fiksasi^{10,11}

Proyeksi lateral sinus etmoid dibuat dengan proyeksi lateral kanan / kiri, yaitu dengan menempatkan sisi wajah menempel ke film. Detail permukaan cerebral dari sinus etmoid dapat dilihat dari proyeksi lateral. Permukaan sfenoid membentuk sebuah garis kortikal langsung secara anterior yang bercampur dengan sinus etmoid posterior di atas sfeno-etmoidal. Sekitar 1 cm sebelah anterior dari area ini, dinding etmoid cortex membagi menjadi garis kortikal atas dan bawah. Garis kortikal akan menggambarkan permukaan cerebral dari fovea etmoidalis dan garis bawah menggambarkan permukaan cribriform^{10,11}.

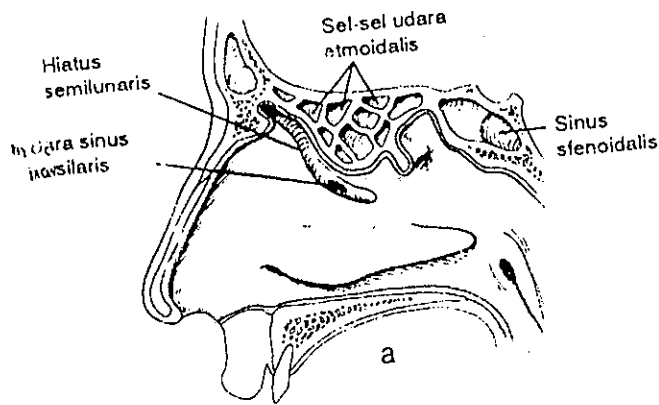
Karena kedua garis ini dekat dengan garis tengah, 2 sisi tampak tumpang tindih dan pemeriksa biasanya tidak dapat membedakannya. Garis fovea berakhir pada permukaan posterior sinus frontal. Permukaan cribriform terhalang secara anterior oleh kepadatan dinding orbita lateral. Krista gali biasanya tak dapat teridentifikasi pada proyeksi ini. Batas etmoid inferior terhalang oleh dasar sinus maksila^{10,11}



Gambar 1. Potongan Aksial

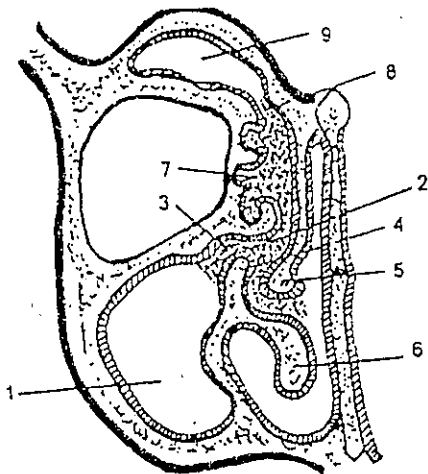


Gambar 2. Potongan Koronal



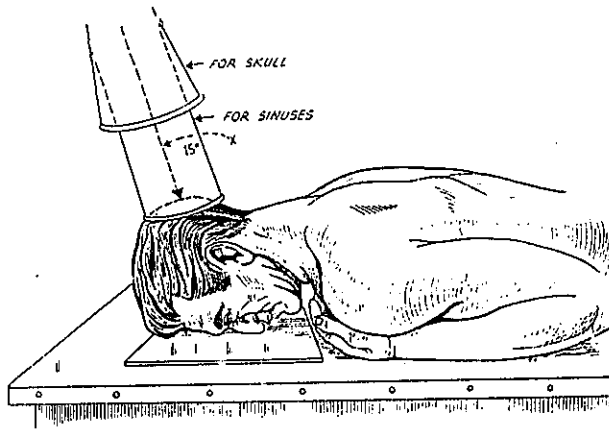
Gambar 3. Potongan Lateral

Keterangan :



1. Sinus maksila.
2. Ostium sinus maksila
3. Infundibulum
4. Prosesus uncinatus
5. Konka media
6. Konka inferior
7. Selule etmoid anterior
8. Resesus frontal
9. Sinus frontal

Gambar 4. Komplek Ostiomeatal



Gambar 5. Posisi x foto sinus paranasal proyeksi Caldwell's

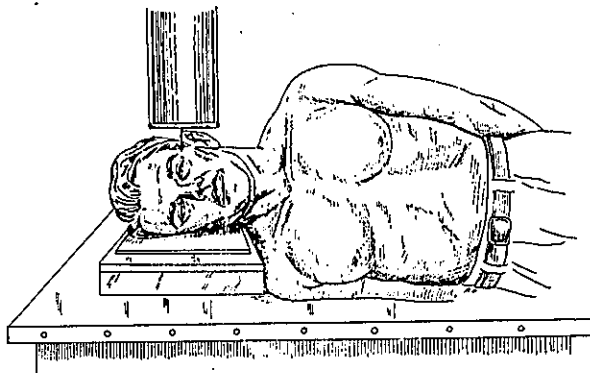
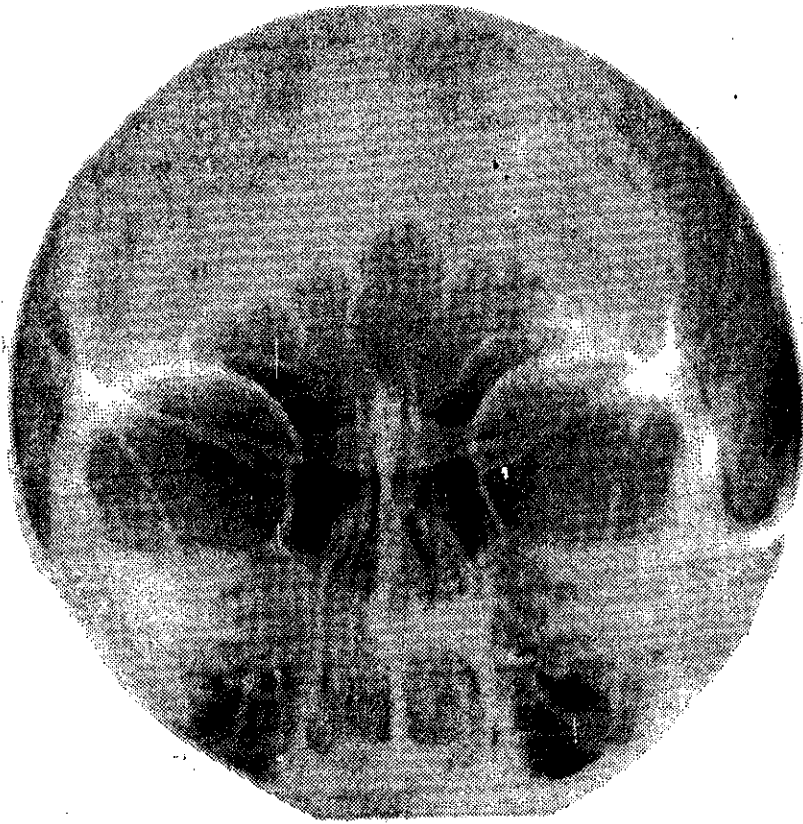
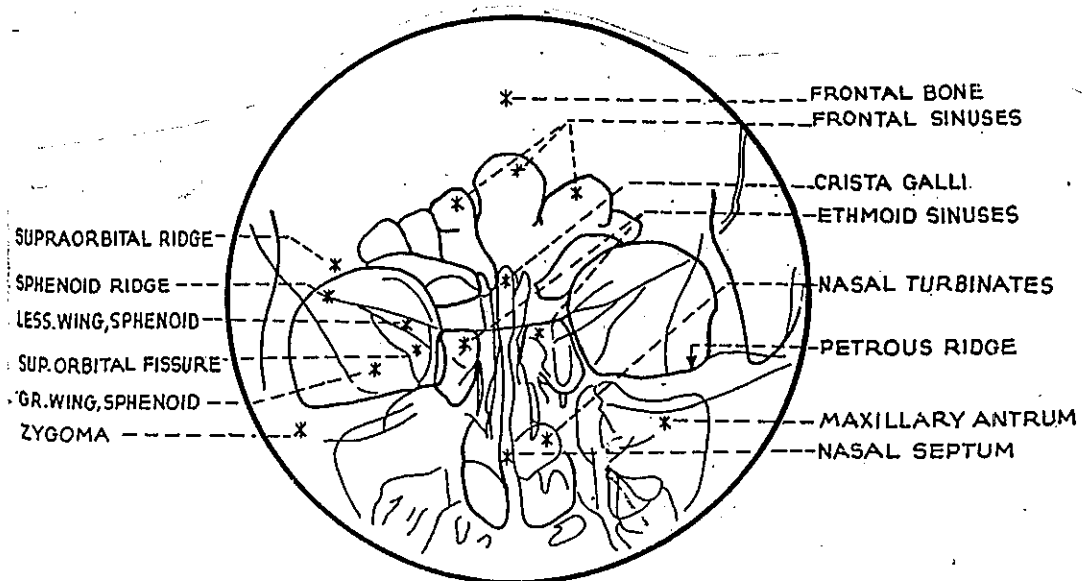


FIG. 7-12. LATERAL PROJECTION OF PARANASAL SINUSES: a, Positioning of patient.

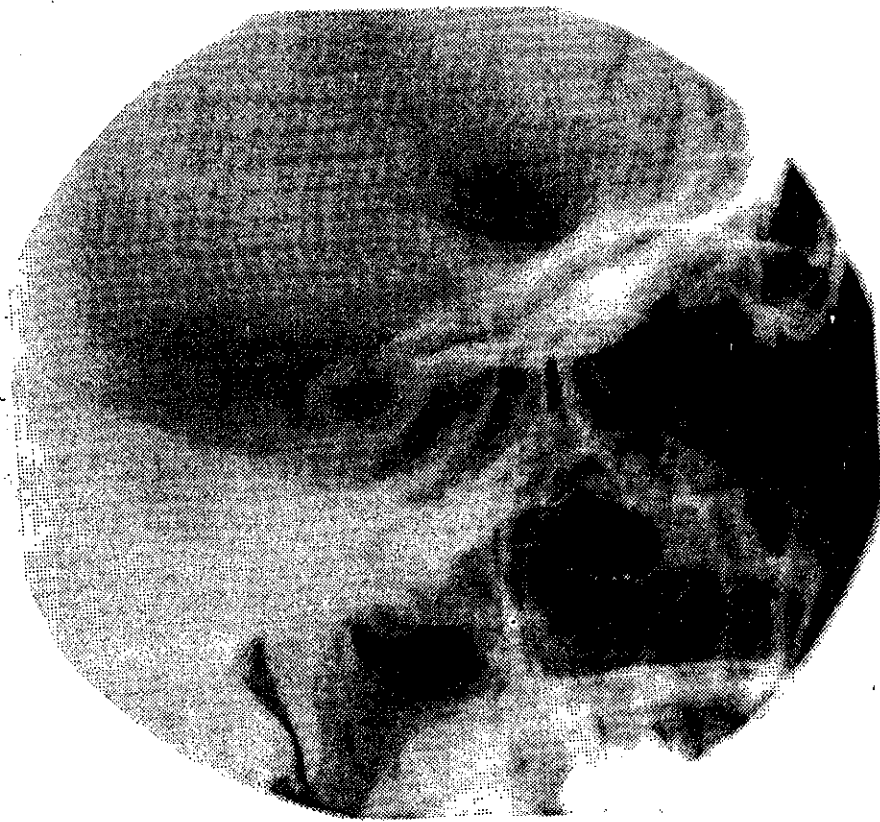
Gambar 6. Posisi x foto sinus paranasal proyeksi Lateral.



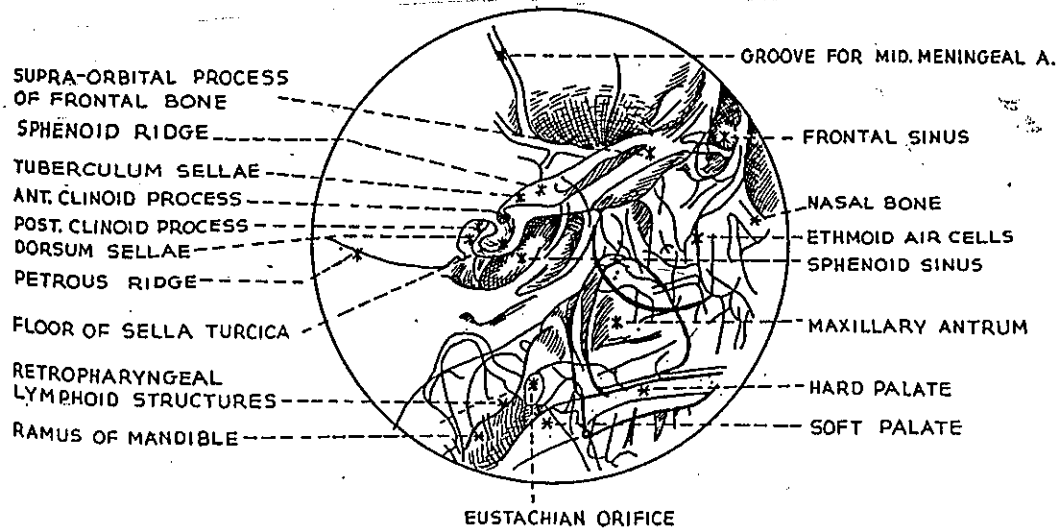
Gambar 7. Gambaran radiograf x foto sinus paranasal proyeksi Caldwell's.



Gambar 8. Keterangan gambar foto proyeksi Caldwell's.

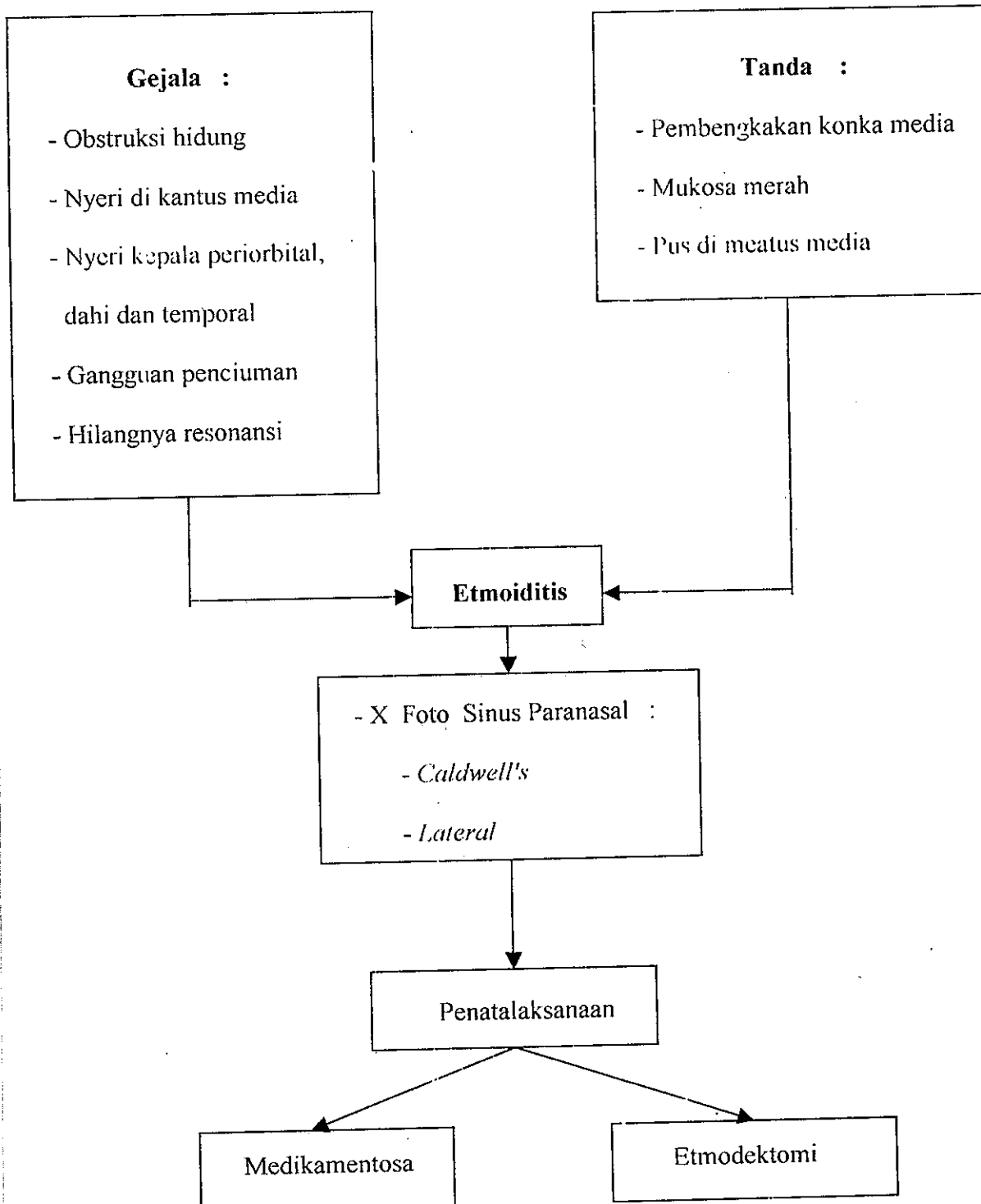


Gambar 9. Gambaran radiograf x foto sinus paranasal proyeksi Lateral.

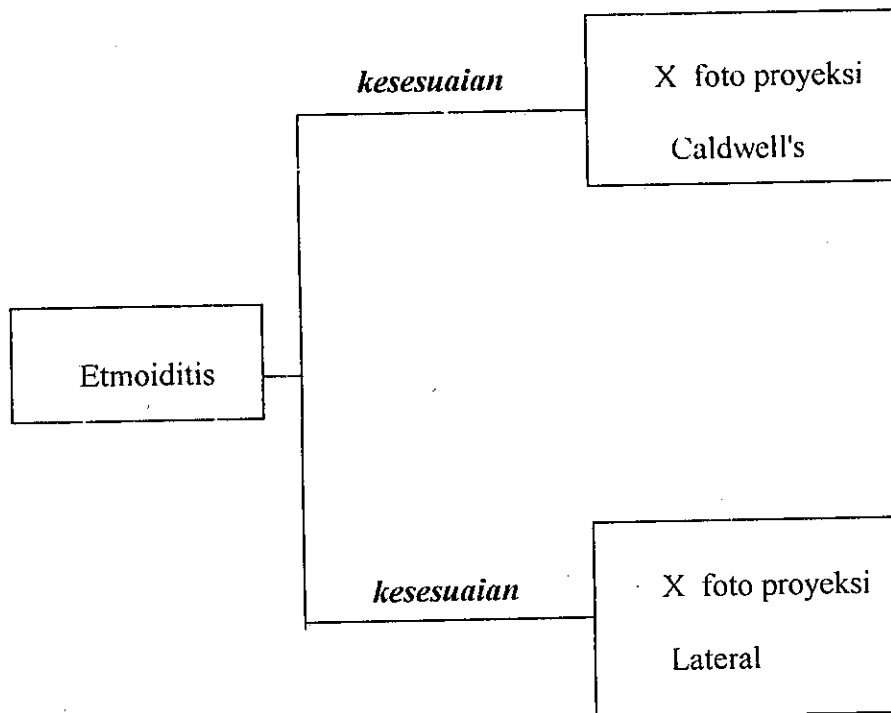


Gambar 10. Keterangan gambar foto proyeksi Lateral.

UPT-PUSTAK-INDIP

BAB III**KERANGKA TEORI DAN HIPOTESIS****3.1. KERANGKA TEORI**

3.2. KERANGKA KONSEP



3.3. HIPOTESIS

Didapatkan adanya kesesuaian pada pemeriksaan x foto sinus paranasal proyeksi Caldwell's dan Lateral dalam membantu menegakkan diagnosis etmoiditis.

BAB IV

METODOLOGI PENELITIAN

4.1. Rancangan Penelitian

Penelitian ini merupakan penelitian deskriptif analisis dengan pendekatan desain " Cross Sectional ".

4.2. Populasi dan sampel

4.2.1. Populasi diambil dari pasien yang dicurigai menderita etmoiditis dari gejala dan tanda-tandanya di poliklinik THT RSUP Dr. Kariadi Semarang

4.2.2. Sampel

4.2.2.1. Cara Pengambilan Sampel

Sampel diambil secara " purposive sampling " dari pasien yang dicurigai etmoiditis di poliklinik THT RSUP Dr. Kariadi mulai tanggal 1 Mei sampai dengan tanggal 31 Januari 2001 .

a. *Kriteria Inklusi* :

Pasien di poliklinik THT yang dicurigai etmoiditis dari gejala dan tanda-tandanya , serta pasien sanggup dilakukan x foto sinus paranasal proyeksi Caldwell's dan Lateral .

b. *Kriteria Eksklusi* :

- Pasien yang setelah di foto proyeksi Caldwell's dan Lateral tampak bayangan massa di daerah sinus etmoid atau adanya destruksi pada selule etmoid.

4.3 Variabel Penelitian

4.3.1. Variabel Bebas.

Etmoiditis adalah peradangan pada sinus etmoid , dimana pada x foto rontgen akan tampak kesuraman di daerah tersebut.

4.3.2. Variabel Terikat.

a. *Proyeksi Caldwell's*

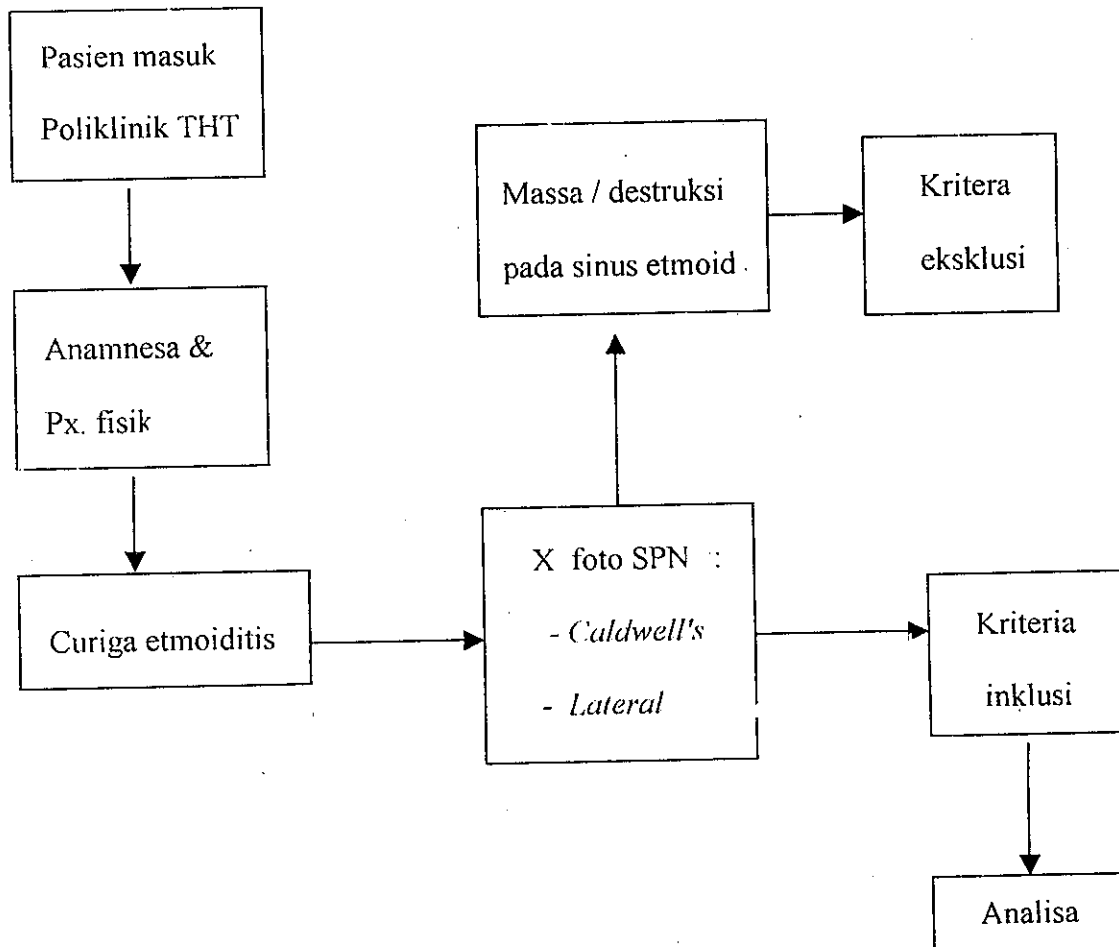
Definisi operasional adalah x foto sinus paranasal yang dilakukan dengan cara pasien duduk / berbaring membelakangi sinar, midline sagital kepala tepat dengan garis tengah meja, kepala / muka lurus ke depan dengan hidung menempel pada meja, garis orbito-meatal tegak lurus meja, sinar x dengan sudut 15° sejajar dengan glabella. Pelaksanaan foto proyeksi ini dilakukan oleh radiografer senior dengan berpedoman protap yang ada serta menggunakan alat Rontgen Merk Shimadzu, model 150 B / 60 hz.

b. *Proyeksi Lateral*

Definisi operasional adalah x foto sinus paranasal yang dilakukan dengan cara pasien duduk / berdiri di depan meja dengan kepala dimiringkan , sehingga mid line sagital kepala pada sisi yang diperiksa sejajar dengan kaset, garis interpupilaris tegak lurus dengan kaset, sinar diarahkan secara horisontal pada outer cantus orbita dan tegak lurus film. Pelaksanaan foto

proyeksi ini dilakukan oleh radiografer senior dengan berpedoman protap yang ada serta menggunakan alat Rontgen Merk Shimadzu, model 150 B / 60 hz.

4.4 Alur Penelitian



Hasil foto sinus paranasal kedua proyeksi tersebut masing-masing dibaca oleh 2 orang Ahli Radiologi yang sudah senior.

4.5 Cara Kerja

1. Pasien datang di poliklinik THT.
2. Dilakukan anamnesa dan pemeriksaan fisik.
3. Bila dicurigai etmoiditis, dilakukan pemeriksaan x foto sinus paranasal proyeksi Caldwell's dan Lateral
4. Hasil foto dianalisa.

4.6 Analisa Statistik

Data hasil penelitian disajikan dalam bentuk tabel-tabel. Kesesuaian antar masing-masing variabel diuji dengan menghitung besarnya " agreement " (*Kappa*), dengan rumus :

$$K = \frac{O - C}{1 - C}$$

dimana O : observed agreement
 C : chance agreement

Pedoman untuk nilai Kappa adalah :

- Nilai Kappa > 0,75 , berarti ada kesesuaian yang baik (*exellent*).
- Nilai Kappa 0,4 - 0,75 , berarti ada kesesuaian yang cukup (*fair to good*).
- Nilai Kappa < 0,4 , berarti ada kesesuaian yang buruk (*poor*).

BAB V

HASIL PENELITIAN DAN PEMBAHASAN

5.1 Jumlah penderita.

Dari data yang diambil selama penelitian diperoleh sebanyak 65 penderita yang memenuhi kriteria inklusi.

5.2 Tabulasi.

Tabel I. Distribusi umur dan jenis kelamin.

Umur	Jenis kelamin		Total	
	Laki-laki	Perempuan	Jumlah	%
1 - 14	3	1	4	6,2
15 - 25	7	10	17	26,1
26 - 55	21	15	36	55,4
56	3	5	8	12,3
Jumlah	34	31	65	100

Pada penelitian ini ditemukan bahwa kasus etmoiditis paling banyak menyerang penderita pada usia 25 - 55 tahun sebesar 55,4 % . Dalam literatur memang tidak ada yang menyebutkan kasus etmoiditis itu menyerang usia-usia tertentu. Sebenarnya semua usia mempunyai peluang yang sama untuk terkena etmoiditis, kecuali bayi / anak (oleh karena proses pembentukan sinus-sinus paranasal belum sempurna). Sedang sinus etmoid sendiri proses pembentukannya sampai usia 14 tahun.

Sebetulnya pada anak sangat besar kemungkinannya untuk terkena sinusitis, oleh karena seringnya anak-anak terkena sakit pilek yang dibiarkan saja oleh orang tua mereka, sehingga menyebabkan terjadinya sumbatan pada daerah sinus yang mengakibatkan drainase yang tidak lancar dan pada akhirnya bisa menyebabkan terjadi sinusitis. Dalam hal ini tidak jelas, sinus mana yang terkena peradangan, oleh karena gejalanya saling tumpang tindih. Angka kejadian sinusitis pada anak juga jarang ditemukan, oleh karena seringnya dianggap sebagai penyakit pilek biasa sehingga tidak diperiksakan ke rumah sakit.

Kalau kasus sinusitis pada orang dewasa tampak lebih sering ditemukan, oleh karena orang dewasa lebih menyadari akan nilai kesehatan. Sehingga hal-hal yang mengganggu aktifitas sehari-harinya, misalnya sakit akan segera diperiksakan ke dokter. Termasuk dalam hal ini penyakit flu atau pilek yang tak kunjung sembuhpun akan segera diperiksakan ke dokter, yang tidak jarang ternyata adalah suatu sinusitis.

Tabel II. Kesesuaian pembacaan x foto sinus paranasal proyeksi Caldwell's dengan Lateral oleh Pemeriksa I.

Proyeksi	Lateral		Total	
	Ya	Tidak		
Caldwell's	Ya	17	3	20
	Tidak	14	31	45
		31	34	65

$$\text{Perhitungan : } K = \frac{O - C}{1 - C}$$

$$- \text{ Observed agreement (O) } = \frac{14 + 31}{65} = 0,73$$

$$- \text{ Chance of agreement (C) } = \frac{\{ 20 \times 31 \} / 65 + \{ 45 \times 34 \} / 65}{65}$$

$$= \frac{9,53 + 23,53}{65} = 0,50$$

$$\text{Jadi nilai } Kappa = \frac{0,73 - 0,50}{1 - 0,50} = \frac{0,23}{0,50} = 0,46$$

Nilai Kappa 0,46 berada diantara 0,4 - 0,75 yang berarti ada kesesuaian yang cukup (*fair to good*). Hal ini menggambarkan bahwa dalam membaca x foto sinus paranasal proyeksi Caldwell's dan Lateral, Pemeriksa I masih konsisten dalam menegakkan diagnosis etmoiditis.

Tabel III. Kesesuaian pembacaan x foto sinus paranasal proyeksi Caldwell's dengan Lateral oleh Pemeriksa II.

Proyeksi	Lateral		Total
	Ya	Tidak	
Caldwell's	Ya	3	20
	Tidak	39	45
		42	65

$$\text{Perhitungan : } K = \frac{O - C}{1 - C}$$

$$\text{- Observed agreement (O) = } \frac{17 + 39}{65} = 0,86$$

$$\begin{aligned} \text{- Chance of agreement (C) = } & \frac{\{20 \times 23\} / 65 + \{45 \times 42\} / 65}{65} \\ & = \frac{7,07 + 29,07}{65} = 0,55 \end{aligned}$$

$$\text{Jadi nilai Kappa} = \frac{0,86 - 0,55}{1 - 0,55} = \frac{0,31}{0,45} = 0,68$$

Nilai Kappa 0,68 berada diantara 0,4 - 0,75 yang berarti ada kesesuaian yang cukup (*fair to good*). Hal ini menggambarkan bahwa dalam membaca x foto sinus paranasal proyeksi Caldwell's dan Lateral, Pemeriksa II masih konsisten dalam menegakkan diagnosis etmoiditis.

Tabel IV. Kesesuaian pembacaan x foto sinus paranasal proyeksi Caldwell's oleh Pemeriksa I dan II.

Pemeriksa	Pemeriksa II		Total
	Ya	Tidak	
Pemeriksa I Ya	14	6	20
Tidak	9	36	45
	23	42	65

UPT-PUSTAK-INDIP

$$\text{Perhitungan : } K = \frac{O - C}{1 - C}$$

$$\text{- Observed agreement (O)} = \frac{14 + 36}{65} = 0,76$$

$$\begin{aligned} \text{- Chance of agreement (C)} &= \frac{\{20 \times 23\} / 65 + \{42 \times 45\} / 65}{65} \\ &= \frac{7,07 + 29,07}{65} = 0,55 \end{aligned}$$

$$\text{Jadi nilai Kappa} = \frac{0,76 - 0,55}{1 - 0,55} = \frac{0,21}{0,45} = 0,46$$

Nilai Kappa 0,46 berada diantara 0,4 - 0,75 yang berarti ada kesesuaian yang cukup (*fair to good*). Hal ini menggambarkan bahwa dalam membaca x foto sinus paranasal proyeksi Caldwell's, antara Pemeriksa I dan II masih ada kesamaan dalam menegakkan diagnosis etmoiditis.

Tabel V.. Kesesuaian pembacaan x foto sinus paranasal proyeksi Lateral oleh Pemeriksa I dan II.

Pemeriksa	Pemeriksa II		Total
	Ya	Tidak	
Pemeriksa I Ya	14	17	31
Tidak	6	28	34
	20	45	65

Perhitungan :
$$K = \frac{O - C}{1 - C}$$

- Observed agreement (O) = $\frac{14 + 28}{65} = 0,64$

- Chance of agreement (C) = $\frac{\{ 31 \times 20 \} / 65 + \{ 45 \times 34 \} / 65}{65}$
 $= \frac{9,53 + 23,53}{65} = 0,50$

Jadi nilai *Kappa* = $\frac{0,64 - 0,50}{1 - 0,50} = \frac{-0,14}{0,50} = 0,28$

Nilai Kappa 0,28 berada kurang dari 0,4 yang berarti ada kesesuaian yang sangat buruk (*poor*) atau ada perbedaan yang cukup bermakna. Hal ini menggambarkan bahwa dalam membaca x foto sinus paranasal proyeksi Lateral, antara Pemeriksa I dan II belum ada kesamaan dalam menegakkan diagnosis etmoiditis.

Hal ini bisa disebabkan karena pada foto sinus paranasal proyeksi lateral banyak superposisi dengan tulang-tulang lain, sehingga tingkat kesulitannya relatif lebih tinggi.

BAB VII

KESIMPULAN DAN SARAN

6.1 Kesimpulan

Dari penelitian yang dilakukan mengenai kesesuaian x foto sinus paranasal proyeksi Caldwell's dan lateral dalam membantu menegakkan diagnosis etmoiditis , didapatkan kesimpulan :

1. Didapatkan kesesuaian yang cukup baik pada pembacaan x foto Caldwell's dan lateral pada masing-masing pemeriksa.
2. Didapatkan kesesuaian yang cukup baik pada pembacaan x foto Caldwell's antar pemeriksa.
3. Didapatkan kesesuaian yang rendah pada pembacaan x foto lateral antar pemeriksa.

6.2 Saran

1. Masih perlu dilakukan standarisasi yang lebih baik lagi dalam pembacaan x foto sinus paranasal, terutama proyeksi lateral, sehingga dapat mengurangi perbedaan.
2. Penelitian ini masih perlu dilanjutkan lagi yaitu dengan membuat standar / baku emas dengan CT Scan , sehingga bisa dijadikan sebagai patokan benar tidaknya kita dalam membaca x foto sinus paranasal.

DAFTAR PUSTAKA :

1. Djoko Waspodo , Wibowo Mukti. Jaringan polipoid di dalam sinus-sinus etmoid, kumpulan karya ilmiah konggres nasional PERHATI ke VIII Ujungpandang tahun 1986, 532 - 536.
2. Douek. E. Acute sinusitis in Scott-Browns disease of the ear nose and throat. Vol.3 . the nose. 3rd. ed. London Butterworth, 1972 ; 183 - 231.
3. Reily J.S . md. the sinusitis cycle first line management of sinusitis a national problem in suplement otolaryngology, head and surgery. vol. 103. part. 2 . april 1990 : 442 - 444
4. Becker S.P. Anatomy for endoscopic sinus surgery. Otolaryngologic clinics or north America, vol . 22, no . 4 (677 - 682) Agus. 1989.
5. Howard. M. Duncce, MD. diagnosis of sinusitis in adult history, physical examination, nasal cytology, echo and rhinoscope in journal of allergy and clinical imunology. vol 90. no. 3. part. 2. september 1992 : 442 - 444
6. Kern E.B. Sinusitis : Post graduate course presentation J Allergy Clinic Imunology 1984 ; 93 : 25 - 31.
7. Axelson. A and Jensen C. The Rontgenologic demonstration of sinusitis J Radiology 1974 ; 122 : 621 - 627.
8. Van Dujin at al. Use of symptom and sign to diagnose maxillary sinusitis in general practise ; comparison with ultrasonography B.M.J 1992 ; 305 : 664 - 687.

9. Williams J. W and Simel D. Does the patient have sinusitis , Diagnosing acute sinusitis by history and physycal examination, the rational clinical examination JAMA 1996 : 270 ; 1242 - 1246.
10. Meschan . I , An Atlas of normal radiologicaphic anatomy, 2nd ed. Philadelphia : W.B Saunders Company ; 1963 : 293 - 299
11. Cooper , S.J , A manual of radiographic positioning, 1 st ed. Philadelphia. J.B. Lippincotk Company ; 1973 : 36 - 44
12. Sutton . D, A text book of radiology and imaging 4 th ed. Eidenburgh, Churchill Livingston : 1987 : 1290 - 1292.
13. Grainger R.G dan Alison D.J , Diagnostic radiology , 2 nd ed. Churchill Livingstone : 1992 : 2123 - 2124
14. Dolan . K. D : Paranasal sinus radiology. Part 2A : Ethmoidal sinuses. Head Neck Surg., 4 : 486 - 498 , 1982
15. Kylander, C.E : Complications of surgery of the paranasal sinuses. Surg. Clin. North Am., 48 : 469 - 475, 1968
16. Dawson B - Saunders dan G.Trap R : Basic and Clinical Biostatistics, Philadhelphia : 58 - 59, 1990

UPT-PUSTAK-INDIP