



**PENGARUH LAMA PAPARAN ASAP KNALPOT
DENGAN KADAR CO 1800 PPM TERHADAP
GAMBARAN HISTOPATOLOGI JANTUNG PADA
TIKUS WISTAR**

LAPORAN AKHIR PENELITIAN KARYA TULIS ILMIAH

Diajukan untuk memenuhi tugas dan
melengkapi syarat dalam menempuh
Program Pendidikan Sarjana
Fakultas Kedokteran

DISUSUN OLEH:

NUR IKA SETYOWATI ANGGRAENI

G2A 005 142

**FAKULTAS KEDOKTERAN
UNIVERSITAS DIPONEGORO
SEMARANG
2009**

HALAMAN PENGESAHAN
LAPORAN AKHIR PENELITIAN KARYA TULIS ILMIAH
PENGARUH LAMA PAPARAN ASAP KNALPOT DENGAN KADAR CO
1800 PPM TERHADAP GAMBARAN HISTOPATOLOGI JANTUNG
PADA TIKUS WISTAR

Disusun oleh :

NUR IKA SETYOWATI ANGGRAENI

G2A 004 142

Telah diuji dan dipertahankan di hadapan Tim Penguji Karya Tulis Ilmiah Fakultas Kedokteran Universitas Diponegoro pada tanggal 13 Agustus 2009 dan telah diperbaiki sesuai saran-saran yang diberikan.

Semarang, 20 Agustus 2009

TIM PENGUJI

Ketua Penguji

Penguji

dr. Udadi Sadhana Sp.PA, M.Kes
NIP: 131 967 650

dr. Gatot Suharto Sp.F, M.Kes, S.H
NIP. 131610341

Pembimbing

dr. Santosa Sp.F
NIP.130 701 410

DAFTAR ISI

HALAMAN JUDUL.....	i
LEMBAR PENGESAHAN.....	ii
DAFTAR ISI.....	iii
DAFTAR TABEL	vii
DAFTAR GAMBAR.....	viii
ABSTRAK.....	ix
ABSTRACT.....	x
BAB 1 PENDAHULUAN.....	1
1.1. Latar belakang.....	1
1.2. Masalah.....	3
1.3. Tujuan.....	3
1.4. Manfaat.....	3
BAB 2 TINJAUAN PUSTAKA.....	5
2.1. Asap knalpot.....	5
2.2. Keracunan karbon monoksida.....	7
2.2.1. Toksikokinetika CO.....	8
2.2.2. Toksikodinamika CO.....	9
2.2.3. Tanda dan gejala keracunan CO.....	11
2.2.4. Pemeriksaan forensik pada keracunan CO.....	12
2.3. Jantung.....	12
2.3.1. Anatomi fisiologi jantung.....	12
2.3.2. Histologi jantung.....	13

2.4.	Pengaruh keracunan CO pada jantung.....	16
2.4.1.	Pengaruh terhadap fisiologi jantung.....	16
2.4.2.	Pengaruh pada otot jantung.....	16
2.4.2.1.	Cedera sel.....	16
2.4.2.2.	Cedera sel otot jantung.....	18
2.4.2.3.	Temuan makroskopis.....	19
2.5.	Kerangka teori.....	19
2.6.	Kerangka konsep.....	20
2.7.	Hipotesis.....	20
BAB 3	METODE PENELITIAN.....	21
3.1.	Ruang lingkup penelitian.....	21
3.2.	Rancangan penelitian.....	21
3.3.	Populasi dan Sampel.....	21
3.3.1	Populasi.....	21
3.3.2.	Sampel.....	22
3.3.2.1.	Kriteria inklusi.....	22
3.3.2.2.	Kriteria eksklusi.....	22
3.4.2.3.	Besar sampel.....	22
3.4.2.4.	Cara pengambilan sampel.....	22
3.4.	Variabel penelitian.....	23
3.4.1.	Variabel bebas.....	23
3.4.2.	Variabel tergantung.....	23

3.5.	Alat dan bahan.....	23
3.5.1.	Alat untuk menghasilkan gas CO.....	23
3.5.2.	Alat pengukur gas CO.....	23
3.5.3.	Alat untuk tempat sampel.....	24
3.5.4.	Alat untuk pemeriksaan histopatologis.....	25
3.5.5.	Bahan.....	25
3.6.	Data yang dikumpulkan.....	25
3.7.	Cara pengumpulan data.....	25
3.8.	Alur kerja.....	27
3.9.	Definisi operasional.....	27
3.10.	Pengolahan dan analisa data.....	28
BAB 4	HASIL PENELITIAN.....	29
BAB 5	PEMBAHASAN.....	31
BAB 6	KESIMPULAN DAN SARAN.....	35
	DAFTAR PUSTAKA.....	36
	LAMPIRAN.....	39

DAFTAR TABEL

Tabel 1. Efek pajanan gas CO.....	11
Tabel 2. Rerata persentase sel yang nekrosis kelompok kontrol dan perlakuan....	29
Tabel 3. Hasil uji statistik perbandingan antar kelompok (<i>Mann-Whitney U</i>).....	30

DAFTAR GAMBAR

Gambar 1. Pembakaran yang sempurna, yang baik dan tidak sempurna.....	6
Gambar 2. Mesin penghasil asap knalpot dengan kadar CO 1800ppm.....	23
Gambar 3. Gas analyzer.....	24
Gambar 4. Tempat sample dan gas analyzer.....	24
Gambar 5. Grafik box-plot persentase sel yang nekrosis kelompok kontrol dan perlakuan.....	30
Gambar 6. Gambar sel otot jantung tikus <i>Wistar</i> yang normal.....	33
Gambar 7. Gambar sel otot jantung tikus <i>Wistar</i> setelah paparan asap knalpot dengan CO 1800 ppm selama 2 jam.....	33
Gambar 8. Gambar sel otot jantung tikus <i>Wistar</i> setelah paparan asap knalpot dengan CO 1800 ppm selama 4 jam.....	34

**PENGARUH LAMA PAPARAN ASAP KNALPOT DENGAN KADAR CO
1800 PPM TERHADAP GAMBARAN HISTOPATOLOGI JANTUNG
PADA TIKUS WISTAR**

Nur Ika Setyowati Anggraeni*, Santosa**, Intarniati N**

ABSTRAK

Latar Belakang: Dilaporkan banyak kasus keracunan CO setiap tahunnya berupa kematian karena kecelakaan maupun bunuh diri. Dikarenakan afinitasnya terhadap hemoglobin sangat kuat sehingga menghambat distribusi oksigen ke jaringan, maka organ yang sensitif terhadap keracunan CO salah satunya adalah jantung. Kecepatan terjadinya kematian ditentukan oleh konsentrasi dan lamanya paparan

CO. Pengaruh CO pada hewan kurang lebih sama terhadap manusia. LC(50) CO pada tikus menurut National Institute for Occupational Safety and Health (NIOSH) 1993 adalah 1807 ppm selama 4 jam.

Tujuan: Mengetahui pengaruh lama paparan asap knalpot dengan kadar CO 1800 ppm terhadap gambaran histopatologi otot jantung tikus *Wistar*.

Metode: Penelitian eksperimental dengan rancangan *The Post Test Only Control Group Design*. Sampel 15 tikus wistar dibagi dalam 3 kelompok. Masing-masing 5 ekor tikus. Pada kelompok P1, P2, diberi paparan asap knalpot dengan kadar CO 1800 ppm. Kelompok K1: tidak diberi perlakuan; P1: 2 jam; P2: 4 jam. Uji beda lebih dari 2 kelompok tidak berpasangan menggunakan *Kruskal Wallis* dilanjutkan dengan uji *Mann Whitney*.

Hasil: Dari hasil uji *Kruskal-Wallis* didapatkan persentase sel jantung yang nekrosis dari ketiga kelompok terdapat perbedaan bermakna ($p=0,002$). Selanjutnya pada uji *Mann Whitney*, didapatkan perbedaan rerata persentase sel nekrosis yang bermakna antara kelompok kontrol dibanding perlakuan 1 ($p=0,005$), kontrol dengan perlakuan 2 ($p=0,005$), perlakuan 1 dengan perlakuan 2 ($p=0,009$).

Kesimpulan: Terdapat pengaruh lama paparan asap knalpot dengan kadar CO 1800 ppm terhadap gambaran histopatologi otot jantung tikus *Wistar*. Perubahan struktur histopatologis otot jantung yang dilihat berupa sel otot jantung yang nekrosis.

Kata kunci: karbon monoksida, lama paparan, otot jantung

* *Mahasiswa Fakultas Kedokteran Universitas Diponegoro*

***Staf Pengajar Bagian Ilmu Kedokteran Forensik Fakultas Kedokteran Universitas Diponegoro*

The Effect Duration of Exposure Vehicles's Emissions Containing CO 1800 ppm and the Myocardial Histopathological Findings in *Wistar* Rats

Nur Ika Setyowati Anggraeni*, Santosa**, Intarniati N**

ABSTRACT

Background : Deaths because of CO poisoning per year have been reported frequently both accidentally and suicidal. One of organ that sensitive to CO damage is heart, because of its effects on oxygen delivery leading to hypoxia. Speed of tissues death depends on CO concentrations and duration of exposure. CO effects in animal is almost similar with human. LC(50) CO in rats according National Institute for Occupational Safety and Health (NIOSH) 1993 is 1807 ppm for 4 hours.

Objective : To determine the effect duration of exposure vehicles's emissions containing CO 1800 ppm and the myocardial histopathological findings in *Wistar* rats.

Method : This was an experimental study using The Post Test Only Control Group Design. 15 Wistar rats samples were divided into 3 groups, 5 rats for each group. The P1, P2 groups were exposed to vehicles's emissions containing CO 1800 ppm. The K group was not given any procedures; P1: 2 hours; P2: 4 hours. Statistical analysis used *Kruskal-Wallis* test, continued with *Mann-Whitney* test.

Result : Nonparametric *Kruskal-Wallis* test revealed significant differences for three groups percentage of myocyte necrosis ($p = 0,002$). *Mann-Whitney* Test revealed significant differences between control group and P1 ($p = 0,005$), control group and P2 ($p = 0,005$), P1 and P2 ($p = 0,009$),

Conclusions : There was an effect duration of exposure vehicles's emissions containing CO 1800 ppm and the myocardial histopathological findings in *Wistar* rats. The histopathological changes shown as percentage of myocyte necrosis.

Keywords : carbon monoxide, duration of exposure, myocardium

* *Medical student of Diponegoro University Semarang*

** *Forensic teacher of Medical Faculty of Diponegoro University*

BAB 1

PENDAHULUAN

1.1. Latar belakang

Karbonmonoksida (CO) merupakan racun yang cukup lama dalam sejarah manusia. Sumber utama dari CO adalah asap knalpot kendaraan terutama mesin berbahan bakar bensin.^{1,2}

Di laporkan banyak terjadi keracunan CO setiap tahunnya berupa kasus kematian, baik keracunan karena kecelakaan atau bahkan dijadikan salah satu metode bunuh diri dan pembunuhan, di dalam rumah atau garasi mobil maupun pencemaran udara oleh gas buang industri. Di dunia diperkirakan 1500 orang mati setiap tahunnya karena CO.³

Berkaitan dengan karakteristik CO yang afinitasnya terhadap hemoglobin 250 – 300 kali lebih kuat daripada afinitas oksigen, CO akan membentuk ikatan karboksihemoglobin, sehingga menghambat distribusi oksigen ke jaringan tubuh, maka organ yang sangat sensitif terhadap keracunan karbon monoksida adalah organ-organ dengan kebutuhan oksigen paling banyak, salah satunya adalah jantung.⁴

Kecepatan timbulnya gejala-gejala atau kematian ditentukan oleh konsentrasi CO dalam udara lingkungan dan lamanya inhalasi atau lamanya paparan CO. Selain itu dipengaruhi juga oleh konsentrasi CO dalam udara, ventilasi paru, dan kadar COHb sebelum terkena CO.²

Pada pemeriksaan secara forensik, satu-satunya tanda yang dianggap khas dari kematian karena gas CO yaitu lebam mayat *cherry pink colour* ternyata tidak

hanya ditemukan pada korban mati karena keracunan CO. Warna lebam mayat tersebut juga dapat ditemukan pada mayat didinginkan, korban keracunan sianida, dan pada orang mati akibat infeksi oleh jasad renik yang mampu membentuk nitrit, sehingga membentuk nitroksi-hemoglobin.⁵

Kerusakan otot jantung akibat keracunan CO akan memperlihatkan gambaran nekrosis serat otot jantung secara histopatologi sebagai akibat kondisi hipoksia.⁶ Pada jaringan nekrosis, intilah yang paling jelas menunjukkan perubahan-perubahan kematian sel. Biasanya inti sel dapat berbentuk piknotik, karioreksis, maupun kariolisis.⁷

Mengingat penilaian gambaran histopatologi jantung setelah terpapar gas CO tidak dapat dilakukan pada manusia, maka penelitian ini dilakukan pada hewan coba yaitu tikus wistar. Tikus dianggap sebagai prototipe ideal untuk penelitian histopatologi maupun biokimia oleh karena proses metabolisme maupun anatominya tidak jauh berbeda dengan manusia. Adapun pada penelitian ini dipergunakan tikus wistar morfologinya yang besar sehingga diharapkan secara teknis lebih mudah.^{8,9}

Pengaruh gas CO pada hewan kurang lebih sama terhadap manusia. Adapun LC(50) atau *lethal concentration (50)* CO pada tikus menurut National Institute for Occupational Safety and Health (NIOSH) 1993 adalah 1807 ppm selama 4 jam.¹⁰ Atas dasar tersebut penelitian ini menggunakan kadar CO 1800 ppm.

1.2. Masalah

Dari uraian tersebut diatas, maka masalah yang diangkat adalah apakah ada pengaruh lama paparan asap knalpot yang mengandung CO dengan kadar 1800 ppm terhadap gambaran histopatologi otot jantung tikus wistar.

1.3. Tujuan

1.3.1. Tujuan umum

Tujuan umum dari penelitian ini adalah untuk melihat apakah ada pengaruh lama paparan asap knalpot yang mengandung CO dengan kadar 1800 ppm terhadap gambaran histopatologi otot jantung tikus wistar.

1.3.2. Tujuan khusus

1. Melihat adanya perubahan-perubahan yang terjadi pada gambaran histopatologi otot jantung pada tikus wistar setelah terpapar asap knalpot yang mengandung CO dengan kadar 1800 ppm selama 2 jam.
2. Melihat adanya perubahan-perubahan yang terjadi pada gambaran histopatologi otot jantung pada tikus wistar setelah terpapar asap knalpot yang mengandung CO dengan kadar 1800 ppm selama 4 jam.

1.4. Manfaat

Diharapkan hasil penelitian ini :

- a. Dapat memberikan informasi bagi peneliti lain mengenai pengaruh lama paparan gas karbon monoksida terhadap gambaran histopatologi jantung.

- b. Dapat melengkapi penelitian mengenai efek paparan gas karbon monoksida pada tingkat hewan coba.
- c. Sebagai tambahan informasi untuk penelitian–penelitian selanjutnya sehubungan dengan paparan gas karbon monoksida sebagai sarana untuk pembunuhan maupun bunuh diri.

BAB 2

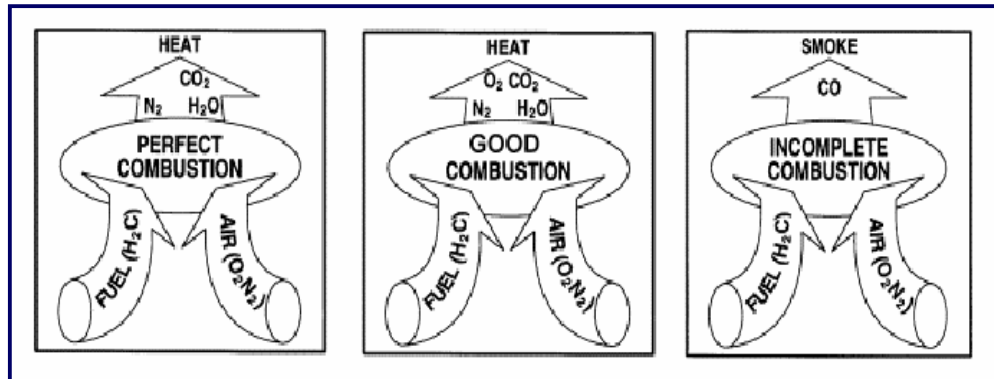
TINJAUAN PUSTAKA

2.1. Asap knalpot

Pencemaran udara dewasa ini semakin menampakkan kondisi yang sangat memprihatinkan. Jumlah kendaraan bermotor yang terus bertambah menjadi salah satu penyebabnya. Beberapa studi epidemiologi dapat menyimpulkan adanya hubungan yang erat antara tingkat pencemaran udara perkotaan dengan angka kejadian (prevalensi) penyakit pernapasan.¹¹

Pencemaran udara ini berupa emisi gas buang atau yang biasa kita sebut dengan asap knalpot, muncul karena adanya proses pembakaran. Adapun pengertian dari pembakaran adalah proses oksidasi yang cepat suatu bahan bakar dan pembakaran yang komplit hanya mungkin jika ada suatu oksigen cukup. Tujuan dari pembakaran yang baik adalah melepaskan seluruh panas yang terdapat dalam bahan bakar. Hal ini dilakukan dengan pengontrolan “tiga T” pembakaran yaitu *Temperature* atau suhu yang cukup tinggi untuk menyalakan dan menjaga penyalaan bahan bakar, *Turbulence* atau turbulensi atau pencampuran oksigen dan bahan bakar yang baik, dan *Time* atau waktu yang cukup untuk pembakaran yang sempurna. Terlalu banyak, atau terlalu sedikitnya bahan bakar pada jumlah udara pembakaran tertentu, dapat mengakibatkan tidak terbakarnya bahan bakar dan terbentuknya karbon monoksida.¹²

Secara skematis, dapat digambarkan dalam gambar berikut :



Gambar 1. Pembakaran yang sempurna, yang baik dan tidak sempurna

(Biro Efisiensi Energi, 2004)¹²

Komponen utama bahan bakar fosil, yang beberapa di antaranya digunakan sebagai bahan bakar kendaraan bermotor, adalah hidrogen (H) dan karbon (C). Pada pembakaran bahan bakar yang sempurna maka yang dihasilkan adalah gas CO₂ dan H₂O. Pembakaran yang sempurna ini terjadi hanya jika ada pasokan oksigen yang cukup. Jika tidak sempurna, maka akan dihasilkan senyawa hidrokarbon (HC), karbon monoksida (CO), karbon dioksida (CO₂), timbal, serta nitrogen oksida (NO_x) pada kendaraan berbahan bakar bensin. Sedangkan pada kendaraan berbahan bakar solar, gas buangnya mengandung sedikit HC dan CO tetapi lebih banyak sulfur oksida (SO_x).¹³

Diantara gas-gas yang beracun tersebut, yang perlu lebih banyak mendapat perhatian adalah gas CO (karbon monoksida) karena pengaruhnya yang besar terhadap kesehatan manusia.¹³

2.2. Keracunan karbon monoksida

Racun adalah suatu zat yang berasal dari alam maupun buatan yang bekerja pada tubuh baik secara kimiawi dan faali yang dalam dosis toksik dapat menyebabkan suatu penyakit dalam tubuh serta dapat menyebabkan kematian.²

Berdasarkan mekanisme kerjanya dalam tubuh manusia, racun dibagi menjadi yang bekerja lokal, sistemik, dan lokal sekaligus sistemik. Racun yang bekerja lokal dapat bersifat korosif, iritant, atau anestetik. Racun yang bekerja sistemik biasanya mempunyai afinitas terhadap salah satu sistem, contohnya barbiturat, alkohol, digitalis, asam oksalat, dan karbon monoksida. Adapun racun yang bekerja lokal maupun sistemik misalnya arsen, asam karbol, dan garam Pb.²

Karbon monoksida (CO) adalah suatu gas tidak berwarna, tidak berbau yang dihasilkan oleh pembakaran tidak sempurna material yang mengandung zat arang atau bahan organik, baik dalam alur pengolahan hasil jadi industri, ataupun proses di alam lingkungan. Ia terdiri dari satu atom karbon yang secara kovalen berikatan dengan satu atom oksigen. Dalam ikatan ini, terdapat dua ikatan kovalen dan satu ikatan kovalen koordinasi antara atom karbon dan oksigen.¹⁰

Satuan konsentrasi CO di udara adalah *ppm* atau *parts per million*. Untuk mengukur kadar CO tersebut, digunakan *gas analyzer* dengan satuan persen volume. Dimana 1 ppm setara dengan 10^{-4} %.^{10,14}

Selain dihasilkan oleh pembakaran tidak sempurna di luar tubuh, gas CO juga dihasilkan dalam jumlah kecil (kurang dari 0,5%) dari katabolisme normal cincin protoporfirin hemoglobin di dalam tubuh dan tidak toksik bagi tubuh.¹³

CO dapat terbentuk secara alamiah, tetapi sumber utamanya adalah dari kegiatan manusia. Korban monoksida yang berasal dari alam termasuk dari lautan, oksidasi metal di atmosfer, pegunungan, kebakaran hutan dan badai listrik alam.¹⁵

Sumber CO buatan antara lain kendaraan bermotor, terutama yang menggunakan bahan bakar bensin. Berdasarkan estimasi, jumlah CO dari sumber buatan diperkirakan mendekati 60 juta Ton per tahun. Separuh dari jumlah ini berasal dari kendaraan bermotor yang menggunakan bahan bakar bensin dan sepertiganya berasal dari sumber tidak bergerak seperti pembakaran batubara dan minyak dari industri dan pembakaran sampah domestik. Didalam laporan WHO (1992) dinyatakan paling tidak 90% dari CO diudara perkotaan berasal dari emisi kendaraan bermotor. Selain itu asap rokok juga mengandung CO, sehingga para perokok dapat memajan dirinya sendiri dari asap rokok yang sedang dihisapnya.¹⁵

Sumber lain CO adalah gas arang batu yang mengandung kurang lebih 5% CO, alat pemanas berbahan bakar gas, lemari es gas, kompor gas, dan cerobong asap yang bekerja tidak baik.²

2.2.1. Toksikokinetika CO

CO diserap melalui paru dan sebagian besar diikat oleh hemoglobin secara reversible, membentuk karboksi-hemoglobin (COHb). Selebihnya mengikat diri dengan mioglobin dan beberapa protein heme ekstrasvaskular lain, seperti cytochrome c oxidase dan cytochrome P-450. Afinitas CO terhadap protein heme bervariasi 30 sampai 500 kali afinitas oksigen, tergantung pada protein heme tersebut. Untuk hemoglobin, afinitas CO 208-245 kali afinitas oksigen.²

CO bukan merupakan racun yang kumulatif. Ikatan Hb dengan CO bersifat reversible dan setelah Hb dilepaskan oleh CO, sel darah merah tidak mengalami kerusakan.²

Absorpsi atau ekskresi CO ditentukan oleh kadar CO dalam udara lingkungan (ambient air), kadar COHb sebelum pemaparan (kadar COHb inisial), lamanya pemaparan, dan ventilasi paru.²

Bila orang yang telah mengabsorpsi CO dipindahkan ke udara bersih dan berada dalam keadaan istirahat, maka kadar COHb semula akan berkurang 50% dalam waktu 4,5 jam. Dalam waktu 6-8 jam darahnya tidak mengandung COHb lagi. Inhalasi oksigen mempercepat ekskresi CO sehingga dalam waktu 30 menit kadar COHb telah berkurang setengahnya dari kadar semula. Umumnya kadar COHb akan berkurang 50% bila penderita CO akut dipindahkan ke udara bersih dan selanjutnya sisa COHb akan berkurang 8-10% setiap jamnya. Hal ini penting untuk dapat mengerti mengapa kadar COHb dalam darah korban rendah atau negatif pada saat diperiksa, sedangkan korban menunjukkan gejala dan atau kelainan histopatologis yang lazim ditemukan pada keracunan CO akut.²

2.2.2. Toksikodinamika CO

CO bereaksi dengan Fe dari porfirin dan karena itu CO bersaing dengan oksigen dalam mengikat protein heme yaitu hemoglobin, mioglobin, sitokrom oksidase (sitokroma, a3) dan sitokrom P-450, peroksidase dan katalase. Yang terpenting adalah reaksi CO dengan Hb dan sitokrom a3. dengan diikatnya Hb menjadi COHb mengakibatkan Hb menjadi inaktif sehingga darah berkurang kemampuan untuk mengangkut oksigen. Selain itu adanya COHb dalam darah

akan menghambat disosiasi Oxi-Hb. Dengan demikian jaringan akan mengalami hipoksia. Reaksi CO dengan sitokrom a₃ yang merupakan link yang penting dalam sistem enzim pernafasan sel dan mengakibatkan hipoksia jaringan.²

Untuk menentukan kadar CO dalam darah digunakan rumus Henderson dan Haggard. Rumusnya adalah sebagai berikut:

Lama paparan (dalam jam) x Konsentrasi CO di udara (dalam ppm)

Konsentrasi CO dalam udara lingkungan dan lamanya inhalasi/paparan menentukan kecepatan timbulnya gejala-gejala atau kematian. 50 ppm (0,005%) adalah TLV (*Threshold Limit Value*) gas CO, yaitu konsentrasi CO dalam udara lingkungan yang dianggap aman pada inhalasi selama 8 jam setiap hari dan 5 hari setiap minggu untuk jumlah tahun yang tidak terbatas. Pada 200 ppm (0,02 %) inhalasi 1-3 jam akan mengakibatkan kadar COHb mencapai 15 – 20 % saturasi dan gejala keracunan CO mulai timbul. Pada 1000 ppm (0,1 %), inhalasi 3 jam dapat menyebabkan kematian. Sedangkan pada 3000 ppm (0,3%), inhalasi 2 jam sudah dapat menyebabkan kematian. Pada 10.000 ppm (1%), inhalasi 15 menit dapat menyebabkan kehilangan kesadaran dengan COHb 50% saturasi, sedangkan inhalasi 20 menit menyebabkan kematian dengan 80% saturasi.²

Faktor-faktor lain yang turut mempengaruhi toksisitas CO yaitu aktivitas fisik dan penyakit yang menyebabkan gangguan oksigenasi jaringan seperti arteriosklerosis pembuluh darah otak dan jantung, emfisema paru, asma bronchial, TBC paru dan penyakit metabolik serta obat-obatan yang menyebabkan depresi susunan saraf pusat, contohnya alkohol, barbiturat dan morfin.²

2.2.3. Tanda dan gejala keracunan CO

Tanda dan gejala keracunan CO bervariasi tergantung pada kadar COHb dalam darah.

Tabel 1. Efek pajanan gas CO ¹³

Konsentrasi rata-rata 8 jam (ppm)	Konsentrasi COHb di dalam darah (%)	Gejala
25 – 50	2,5 – 5	Tidak ada gejala
50 – 100	5 – 10	Aliran darah meningkat sakit kepala ringan
100 – 250	10 – 20	Tegang daerah dahi, sakit kepala, penglihatan agak terganggu
250 – 450	20 – 30	Sakit kepala sedang, berdenyut- denyut, dahi (<i>throbbing temple</i>), wajah merah dan mual
450 – 650	30 – 40	Sakit kepala berat, vertigo, mual, muntah, lemas, mudah terganggu pingsan pada saat bekerja
650 – 1000	40 – 50	Seperti di atas, lebih berat, mudah pingsan dan jatuh
1000 – 1500	50 – 60	Koma, hipotensi, kadang disertai kejang, pernafasan <i>Cheyne- Stokes</i>
1500 – 2500	60 – 70	Koma dengan kejang, penekanan pernafasan dan fungsi jantung, mungkin terjadi kematian
2500 – 4000	70 – 80	Denyut nadi lemah, pernafasan lambat, gagal hemodinamik, kematian

2.2.4. Pemeriksaan forensik pada keracunan CO

Diagnosis keracunan CO pada korban hidup biasanya berdasarkan anamnesis adanya kontak dan ditemukannya gejala keracunan CO. Pada korban yang mati tidak lama setelah keracunan CO, ditemukan lebam mayat berwarna

merah terang (*cheery red colour*), yang tampak jelas bila kadar COHb mencapai 30% atau lebih. Namun ternyata warna lebam mayat tersebut juga dapat ditemukan pada mayat yang didinginkan, korban keracunan sianida, dan pada orang yang mati akibat infeksi oleh jasad renik yang mampu membentuk nitrit, sehingga membentuk nitroksi-hemoglobin.²

Pada substansia alba dan korteks kedua belah otak, globus palidus, dapat ditemukan petekie. Ditemukan pula ensefalomalasia simetris pada globus palidus. Namun, kelainan-kelainan tersebut ternyata tidak patognomonik untuk keracunan CO.²

Sedangkan pada miokardium dapat ditemukan perdarahan dan nekrosis, paling sering di muskulus papilaris ventrikel kiri, kadang-kadang juga terdapat pada otot ventrikel, terutama di subperikardial dan subendokardial. Pada pemeriksaan mikroskopik menunjukkan gambaran sesuai dengan infark miokardium akut.²

2.3. Jantung

2.3.1. Anatomi fisiologi jantung

Jantung terletak dalam ruang mediastinum rongga dada, yaitu di antara paru. Secara fungsional, jantung terdiri atas dua pompa yang terpisah, yakni jantung kanan yang memompakan darah ke paru dan jantung kiri yang memompakan darah ke organ-organ perifer. Selanjutnya, setiap bagian jantung yang terpisah ini merupakan dua ruang pompa yang dapat berdenyut, yang terdiri atas satu atrium dan satu ventrikel.¹⁶

Efisiensi jantung sebagai pompa bergantung pada nutrisi dan oksigenasi otot jantung melalui sirkulasi koroner. Sirkulasi ini meliputi seluruh permukaan epikardium jantung, membawa nutrisi dan oksigen ke miokardium melalui cabang-cabang intramiokardial yang kecil-kecil.¹⁶

Berkaitan dengan oksigenasi dan nutrisi, maka berhubungan erat dengan otot jantung. Jantung terdiri atas tiga tipe otot jantung yang utama yakni: otot atrium, otot ventrikel, dan serat otot khusus penghantar rangsangan dan pencetus rangsangan. Tipe atrium dan ventrikel berkontraksi dengan cara yang sama seperti otot rangka, hanya saja lamanya kontraksi otot-otot tersebut lebih lama. Sebaliknya, serat-serat khusus penghantar dan pencetus rangsangan berkontraksi dengan lemah sekali sebab serat-serat ini hanya mengandung sedikit serat kontraktif.¹⁶

2.3.2. Histologi jantung

Jantung sendiri terdiri dari tiga lapisan. Lapisan terluar (*epikardium*), lapisan tengah yang merupakan lapisan otot (*miokardium*), dan lapisan yang terdalam adalah lapisan endotel (*endokardium*).^{17,18}

a. Epikardium

Lapisan ini merupakan bagian visceral dari kantong perikardium yang membungkus jantung sebagai suatu membran serosa yang tipis. Membran ini terdiri atas selapis sel-sel mesothel dan lapisan jaringan ikat. Epikardium terikat pada miokardium dengan suatu lapisan jaringan ikat longgar vaskuler yaitu lapisan subepikardium.

b. Miokardium

Lapisan miokardium mirip lapisan tunika media pembuluh darah. Lapisan ini tersusun oleh berkas-berkas otot jantung yang saling melilit. Otot-otot jantung tersusun dalam lembaran-lembaran yang membungkus ventrikel dan atrium dengan membentuk spiral. Miokardium ventrikel hanya memiliki sedikit serat elastis, sedangkan di atrium terdapat banyak jala-jala serat elastis di antara serat otot. Jaringan ikat interstitial miokardium berisi serat retikulum.

c. Endokardium

Endokardium membatasi permukaan dalam atrium dan ventrikel. Lapisan ini paling tebal di atrium sehingga permukaan dalam atrium lebih pucat dari pada ventrikel. Endokardium ini melanjutkan diri ke tunika intima pembuluh darah yang keluar dan masuk ke jantung. Lapisan ini terdiri atas lapisan sel-sel endotel yang gepeng berbentuk poligonal, terletak di atas lamina basalis yang tipis serta kontinyu. Selanjutnya lapisan jaringan ikat subendotel yang relatif tebal tersusun oleh sejumlah serat kolagen dan serabut elastis dan berkas sel otot polos. Pada subendokardium, di bawah lapisan subendotel, terdiri dari jaringan ikat longgar yang mengikat endokardium pada miokardium yang terletak di bawahnya. Lapisan ini juga mengandung pembuluh darah, saraf, dan cabang-cabang sistem penghantar ke jantung, bercampur dengan jaringan lemak.

Serat otot jantung memiliki beberapa ciri yang juga terlihat pada otot rangka. Perbedaannya adalah otot jantung terdiri atas sel-sel yang panjang, terdapat garis-garis melintang di dalamnya, bercabang tunggal, terletak paralel satu sama lain, dan memiliki satu atau dua inti yang terletak di tengah sel. Di

sekitar inti terdapat daerah terang tanpa fibril yang disebut sarkoplasma perinuklear. Pada potongan melintang, sarkoplasma perinuklear jantung tampak sebagai ruang terang jika irisan tidak melalui inti. Juga terlihat myofibril jantung pada potongan melintang. Satu ciri khas untuk membedakan otot jantung adalah diskus interkalatus. Diskus ini adalah struktur berupa garis-garis gelap melintang yang melintasi rantai-rantai otot jantung, yang terpusat gelap, ditemukan pada interval tak teratur pada otot jantung, dan merupakan kompleks tautan khusus antar serat-serat otot yang berdekatan.^{19,20}

Sel otot jantung, *myocyte*, memiliki satu inti yang terletak di tengah dengan dua atau lebih anak inti, dan sarkoplasma yang mempunyai struktur kontraktile, yang dibentuk oleh miofibril. Sel-sel otot jantung ini dipisahkan dan dihubungkan satu sama lain oleh sebuah membran sel yang disebut diskus interkalatus. Sel otot jantung dibungkus oleh *sarcolemma* yang memiliki *membrana basement* atau ekstraseluler membran yang berhubungan dengan pembuluh darah dan ruang interstitium melewati matrik kolagen atau jaringan kolagen fibrillar. Permukaan dari *myocyte* ini terdiri atas tiga lapis unit membran yang khas, yang dibentuk oleh selapis *biomolekular hydrophobic lipid* pada bagian tengah dan dua lapis eksterna *protein plus hydrophobic lipid*.²⁰

2.4. Pengaruh keracunan CO pada jantung

2.4.1. Pengaruh terhadap fisiologi jantung

Selain dikarenakan efek dari ikatan karboksihemoglobin yang menyebabkan hipoksia organ termasuk jantung, gas CO yang berada di jaringan ekstraseluler (10-15%) akan mengikat mioglobin, sitokrom P 450 dan enzim sitokrom oksidase a₃ mitokondria miokardium menyebabkan hasil oksidasi

mitokondria berupa ATP (Adenosin Tri Posfat) berkurang. ATP merupakan bahan sangat penting bagi aktivitas neuron dan miokardium, sehingga daya kontraktile miokardium menurun, terjadi hipotensi, aritmia ventrikuler dan dapat terjadi mati mendadak (*sudden death*).¹³

Pada keadaan normal, miokardium menghasilkan asam piruvat dan asam laktat sebagai hasil oksidasi sirkulasi koroner. Bila kadar COHb mencapai 10%, miokardium gagal melepas kedua asam ini karena daya kontraktile menurun, sebagai akibat gangguan produksi ATP, terjadi asidosis laktat.¹³

Selain mekanisme utamanya dalam menyebabkan hipoksia, CO secara tidak langsung menghasilkan radikal-radikal bebas oksigen, yang dapat mengoksidasi asam nukleat sehingga menimbulkan kerusakan jaringan.⁴

2.4.2. Pengaruh pada otot jantung

2.4.2.1. Cedera sel

Cedera sel akan terjadi ketika sel mengalami stres fisiologis atau rangsang patologis. Dalam batas tertentu cedera bersifat *reversible*, dan sel dapat kembali ke kondisi semula. Namun pada stres yang berat atau menetap, terjadi cedera *irreversible* dan sel yang terkena mati. Sebagian besar penyebab cedera sel antara lain hipoksia, bahan kimia, agen infeksius, reaksi imunologi, defek genetik, ketidakseimbangan nutrisi, agen fisik, dan penuaan.⁷

Hipoksia atau defisiensi oksigen, merupakan penyebab cedera sel tersering dan terpenting, serta menyebabkan kematian. Hipoksia harus dibedakan dengan *iskemia*, yang merupakan terhentinya suplai darah dalam jaringan akibat gangguan aliran darah arteri atau berkurangnya drainase vena. Defisiensi oksigen

juga dapat disebabkan oleh oksigenasi darah yang tidak adekuat, salah satu contohnya adalah pada keracunan CO.⁷

Ketidakmampuan mengkompensasi perubahan yang terjadi menyebabkan kematian sel. Adapun dua pola dasar kematian sel yaitu nekrosis dan apoptosis. Kematian sel atau jaringan pada organisme hidup disebut nekrosis yang merupakan merupakan pola kematian sel yang utama.⁷

Umumnya perubahan-perubahan lisis yang terjadi dalam jaringan nekrotik melibatkan sitoplasma sel, namun intilah yang paling jelas menunjukkan perubahan-perubahan kematian sel. Biasanya inti sel yang mati akan melisut, memadat, batasnya tidak teratur, dan berwarna basofilik dengan zat warna Hematoksilin-Eosin (HE). Kondisi inti seperti ini disebut piknotik. Selanjutnya inti sel dapat hancur dan meninggalkan pecahan-pecahan kromatin yang tersebar di dalam sel. Proses ini disebut karioreksis. Akhirnya, pada beberapa keadaan, kromatin inti sel menjadi lisis dan tampak memudar pada pengecatan HE. Kondisi ini disebut kariolisis. Akibat nekrosis yang paling nyata adalah hilangnya fungsi daerah yang mati tersebut.⁷

2.4.2.2. Cedera sel otot jantung

Sejauh ini, belum dapat ditemukan bukti secara histologi bahwa CO mempunyai efek toksik secara langsung terhadap jaringan. Lesi yang terjadi khususnya karena keracunan kronik dalam waktu yang lama, dianggap sebagai akibat dari hipoksia atau berhubungan dengan gangguan sirkulasi dan kondisi syok atau bisa diartikan lesi-lesi tersebut terjadi sebagai akibat kondisi hipoksia, yang bisa saja penyebabnya adalah selain keracunan CO.⁶

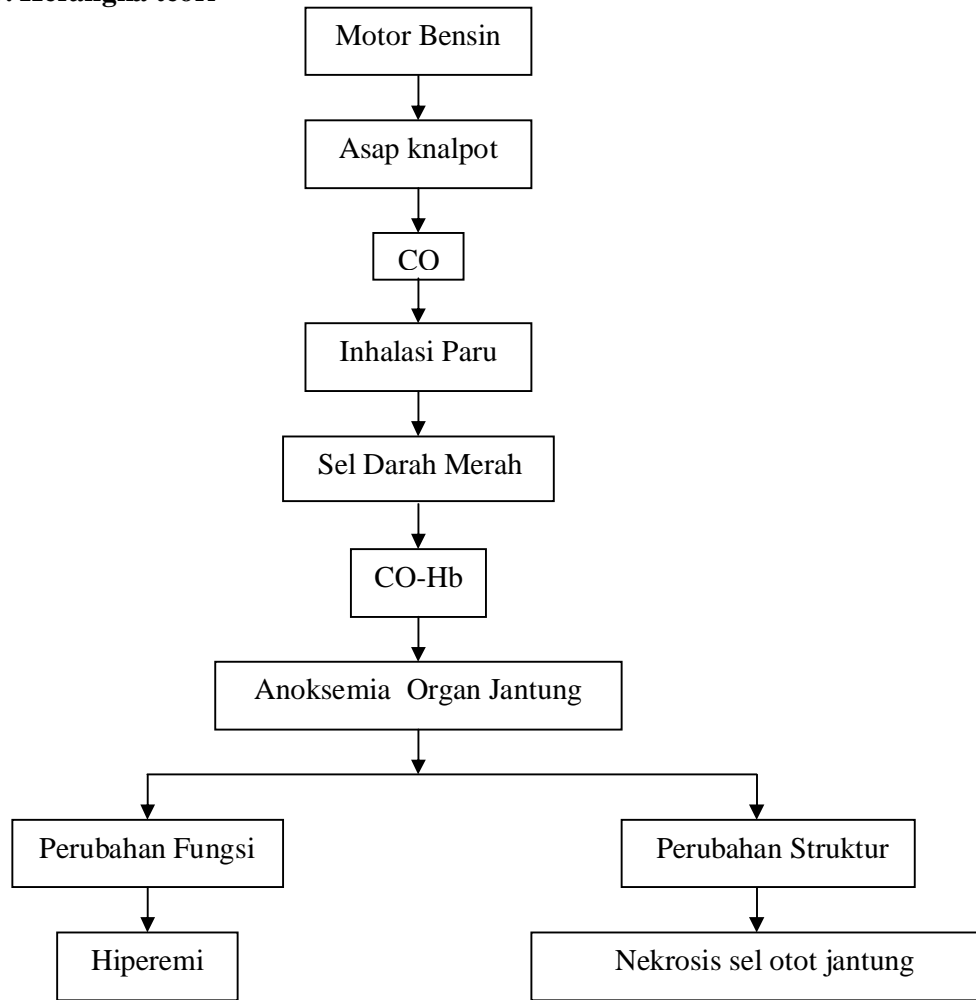
Pada otot jantung, Korb (1962) dan David (1962) berhasil mengidentifikasi adanya nekrobiosis kecil yang berbatas tegas dan nekrosis serat otot jantung bahkan setelah keracunan CO akut dengan menggunakan mikroskop elektron dan fluoresen. Dengan mikroskop elektron, lesi pertama terlihat pada mitokondria. Zat *fuchsinophilic* dalam sarkoplasma sel otot jantung dan infark miokard yang teratur terlihat pada monyet setelah keracunan CO akut. Dalam literatur lama, dilaporkan juga terdapat pendarahan, infiltrasi lemak, dan nekrosis otot jantung.⁶

Dalam sumber yang lain juga disebutkan bahwa efek gas CO pada tingkat miokardium, CO berikatan dengan mioglobin dan mengganggu transport oksigen ke mitokondria otot. Dan pada tingkat seluler, dapat ditemukan pembengkakan mitokondria, hilangnya pembatas membran, nekrosis miofibril, pemisahan diskus interkalatus, peningkatan droplet lemak, dan edema arteri-arteri kecil. Nekrosis koagulatif dan infiltrasi lemak yang bersifat *diffuse* pada myocyte ditemukan pada pemeriksaan histologi. Penemuan ini menunjukkan adanya anoksi miokard sekunder akibat paparan CO.⁴

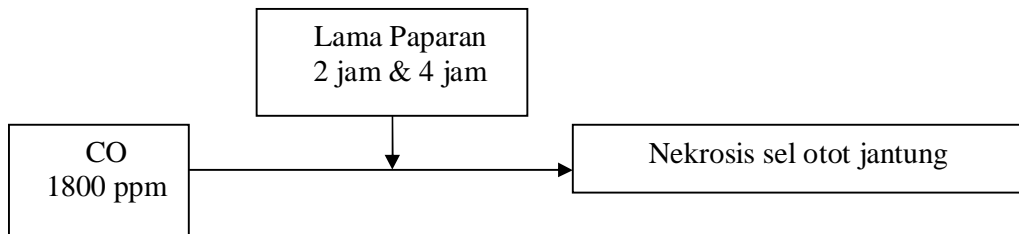
2.4.2.3. Temuan makroskopis

Pada miokardium dapat ditemukan perdarahan dan nekrosis, paling sering di muskulus papilaris ventrikel kiri, kadang-kadang juga terdapat pada otot ventrikel, terutama di subperikardial dan subendokardial. Pada penampang memanjang, tampak pada bagian ujung m.papillaris bercak-bercak perdarahan atau bergaris-garis seperti kipas berjalan dari tempat insertio tendinosa ke dalam otot.²

2.5. Kerangka teori



2.6. Kerangka konsep



2.7. Hipotesis

Terdapat pengaruh antara lama paparan asap knalpot dengan kadar CO 1800 ppm terhadap gambaran histopatologi otot jantung tikus wistar.